БОЛЕЗНЬ КРОНА ТОНКОЙ КИШКИ

Болезнь Крона тонкой кишки (терминальный илеит, регионарный энтерит, гранулематозный илеит и т.д.) – хронический гранулематозный неспецифический инфекционно-воспалительный процесс с тенденцией к образованию свищей и стриктур, поражающий различные отделы желудочно-кишечного тракта от глотки до анального отверстия.

Историческая справка. *Впервые заболевание описали Kron, Cinsburg и Oppenheimer в 1932 г. Процесс локализовался в терминальной части подвздошной кишки. В 1934 г. Colp сообщил о подобных изменениях в желудке.*

Распространенность. Первичная заболеваемость болезнью Крона составляет 4–6 случаев на 100 тыс. населения в год. Заболевание встречается, как правило, у лиц молодого возраста от 16 до 40 лет. У мужчин болезнь Крона диагностируется в 2 раза чаще, чем у женщин. В 40–50% наблюдений изолированно поражается тонкая кишка и чаще всего ее конечный отдел – подвздошная кишка, в 15–25% – толстая кишка, в 11–20% – прямая кишка, в 30–40% – аноректальная область. У 40–50% пациентов отмечается сочетанное воспаление тонкого и толстого кишечника.

Этиология и патогенез. Основными теориями, объясняющими механизм гранулематозного поражения кишечника, являются инфекционная, вирусная, аутоиммунная и генетическая.

Сторонники *инфекционной теории* указывают на изменение состава кишечной микрофлоры в пользу патогенных бактерий у лиц с болезнью Крона. В ее начальной стадии установлено превалирование в составе кишечной микрофлоры патогенных бактерий семейств Enterobacteriaceae, Pasteurellaceae, Veillonellaceae и Fusobacteriaceae над условно «полезными» бактериями семейств Erysipelotrichales, Bacteroidales и Clostridiales. Однако основная этиологическая роль при болезни Крона отводится Mycobacterium paratuberculosis. Это подтверждается общностью клинической картины болезни Крона и туберкулеза кишечника, а также наличием гранулем. Существенным аргументом в пользу инфекционной этиологии болезни Крона является положительный клинический эффект от антибиотикотерапии. Вместе с тем отсутствие микобактерий туберкулеза в гранулемах, отрицательные результаты опытов по экспериментальному заражению морских свинок, отрицательная проба Манту, неэффективность противотуберкулезных препаратов у пациентов с болезнью Крона указывают на его нетуберкулезную природу.

Вирусная теория болезни Крона считает причиной ее развития вируса кори, который способен вызывать сосудистые нарушения в стенке кишечника. Однако при болезни Крона вирус кори не был обнаружен в тканях кишечника с помощью современных вирусологических исследований.

Аутоиммунная теория объясняет природу болезни Крона генетически обусловленной аномальной иммунной реакцией организма, развившейся вследствие изменения количественного и качественного состава кишечной микрофлоры (дисбиоза) на продукты их жизнедеятельности. Вероятнее всего этиологические факторы приводят к нарушению клеточного иммунитета и дисбалансу Т-хелперов I и II типа с преимущественной активацией Т-хелперов I типа; нарушению баланса цитокинов в слизистой оболочке кишки с преобладанием провоспалительных медиаторов (интелейкины-1, -2, -6, -8 и др., фактор некроза опухоли-α, интерферон-γ) и дефициту противовоспалительных и регуляторных цитокинов (интерлейкин-10, -11, эндогенные антагонисты рецепторов интерлейкина-1, трансформирующий ростовой фактор-b). Это нарушает адекватный иммунный ответ организма на антигенное раздражение и способствует развитию гранулематозного воспаления слизистой желудочно-кишечного тракта. В формировании гранулем при болезни Крона ведущую роль играет фактор некроза опухоли-α.

Классификация. Болезнь Крона необходимо классифицировать следующим образом.

I. По локализации (расположению) воспалительного процесса (два типа): тип I: поражение ограничено одним участком тонкой кишки (например, только двенадцатиперстной кишкой), поражение илеоцекальной области, поражение ограничено любым сегментом (участком) толстой кишки; тип II: поражение нескольких сегментов толстой и тонкой кишок, сочетание поражения кишечника с вовлечением в патологический процесс желудка, пищевода и / или слизистой оболочки ротовой полости.

II. По характеру течения заболевания (три формы): первая атака болезни (впервые возникшие острые симптомы): острое течение (при длительности заболевания до 6 мес.) – симптомы умеренно выражены, с постепенным началом – характеризуется отсутствием четких проявлений болезни, длительным развитием симптомов (более 6 мес.); хроническое (непрерывное) течение – ремиссия (период отсутствия симптомов) отсутствует или ее продолжительность составляет менее 6 мес.; рецидивирующее течение – частое повторное возникновение симптомов с периодами ремиссии более 6 мес.

III. По клинической картине (пять форм): острый илеит – воспаление подвздошной кишки; еюноилеит с синдромом тонкокишечной непроходимости – воспаление подвздошной и тощей кишок с нарушением прохождения каловых масс по ним; хронический еюноилеит с синдромом нарушенного всасывания питательных веществ – воспаление тощей кишки с нарушением всасывания питательных веществ в организм; гранулематозный колит – образование множества мелких опухолевидных образований (гранулем) в стенке толстого кишечника; гранулематозный проктит – наличие множества мелких опухолевидных образований в стенке прямой кишки и / или анальной области.

Клиническая картина. Клинические проявления при болезни Крона зависят от локализации и характера течения заболевания. Симптомы, имеющиеся при данном заболевании, независимо от локализации болезни подразделяются на кишечные и внекишечные.

К кишечным проявлениям относятся: боль в животе; диарея; желудочно-кишечные кровотечения; инфильтраты в брюшной полости; стенозирование полых органов; перфорация полых органов; формирование внутренних или наружных свищей; токсическая дилатация ободочной кишки.

Внекишечные проявления включают: повышение температуры тела (37–39 °С), что обусловлено наличием гнойных процессов (свищи, инфильтраты, абсцессы) или системных осложнений токсико-аллергического характера; снижение массы тела, связанное с недостаточным поступлением питательных веществ из-за отсутствия аппетита и наличия боли в животе, расстройством процесса пищеварения в кишечнике и усилением катаболизма; анемию; желчнокаменную болезнь (вследствие нарушения всасывания желчных солей изменяется пул желчных кислот); поражение суставов (чаще несимметричная артропатия крупных суставов конечностей, анкилозирующий сакроилеит); поражение кожи (некротизирующая (гангренозная) пиодермия, узловатая эритема); поражение печени (жировая дистрофия, первичный склерозирующий холангит); поражение почек (почечнокаменная болезнь, стриктуры уретры, гидронефроз, амилоидоз) вследствие повышенной кишечной абсорбции оксалатов; поражение глаз (снижение остроты зрения, конъюнктивит, эписклерит, кератит, ирит, передний увеит); поражение десен и ротовой полости (афтозные язвы слизистой оболочки ротовой полости и языка); расстройство метаболизма костной ткани (остеопороз и остеомаляция) из-за нарушения всасывания витамина D и дефицита кальция; васкулит; тромбоэмболические осложнения. Нередко внекишечные проявления становятся доминирующими.

В хирургической практике преобладает болезнь Крона с локализацией в тонкой кишке. Ее патогномотичных симптомов нет. У подавляющего числа пациентов с острой формой терминального илеита (острый илеит) наблюдается картина острого аппендицита, но с более мягким течением. У других пациентов основными проявлениями болезни являются ощущение дискомфорта, тяжести в животе, вздутие и умеренная по интенсивности схваткообразная боль, усиливающаяся при нарушении диеты и уменьшающаяся после дефекации. Отмечается понос с примесью крови и слизи. В крови определяются лейкоцитоз с нейтрофильным сдвигом, повышение СОЭ.

Течение болезни Крона с локализацией в тонкой кишке носит прогрессирующий характер с развитием осложнений. Осложнения болезни Крона в основном обусловлены трансмуральным характером поражения стенки кишки. Они включают перфорацию язв с развитием перитонита, кровотечение из эрозированной слизистой оболочки, формирование инфильтратов и абсцессов брюшной полости, токсическую дилатацию ободочной кишки.

Большинство перфораций располагается на стороне, противоположной брыжеечному краю тонкой кишки.

О кишечном кровотечении свидетельствует потеря крови более 100 мл/сут по данным объективных лабораторных методов (определение гемоглобина в каловых массах гемоглобинцианидным методом) или при объеме каловых масс с визуально определяемой примесью крови более 800 мл/сут.

Токсическая дилатация ободочной кишки представляет собой не связанное с обструкцией ее расширение до 6,0 см и более с явлениями интоксикации. Ее развитию способствуют гипомагниемия, подготовка кишки к колоноскопии с помощью осмотических слабительных и прием антидиарейных препаратов. О развитии токсической дилатации свидетельствует внезапное уменьшение частоты стула при диарее, вздутие живота, снижение интенсивности или исчезновение болевого синдрома на фоне нарастания симптомов интоксикации.

При купировании острого воспаления болезнь Крона тонкой кишки приобретает подострое и хроническое течение с периодическими обострениями. Встречается и хроническая форма терминального илеита, развивающаяся постепенно. Пациенты отмечают ноющую боль в правой подвздошной или околопупочной области, субфебрилитет, периодические поносы без примеси крови, слабость, прогрессирующее похудание, отсутствие аппетита (обусловлено нарушением всасывания питательных веществ в тонком кишечнике). Частота стула колеблется от 2 до 5 раз в день, а в случаях энтероколитов – от 3 до 10 раз. Консистенция кала чаще кашицеобразная. Тяжелая диарея характерна для пациентов с еюноилеитами. Типично сочетание поносов с императивными позывами на них и болью в животе.

Обострение хронической формы терминального илеита сопровождается усилением боли, повышением температуры тела, частым жидким стулом с примесью крови. Постоянное прогрессирование воспаления приводит: к стенозированию просвета кишки с развитием острой кишечной непроходимости; образованию в брюшной полости инфильтратов, склонных к абсцедированию; формированию свищей: внутренних (тонко-тонкокишечных, тонко-толстокишечных, между кишкой и желчным пузырем, мочеиспускательным каналом и т.д.) и наружных (между тонким кишечником и передней брюшной стенкой, промежностных); развитию синдромов мальабсорбции и дигестии, что проявляется полиавитаминозом, железодефицитной анемией, дефицитом калия, магния, фолиевой кислоты, цинка и никотиновой кислоты, гиподиспротеинемией и в итоге истощением.

Диагностика. Установить наличие *острой формы болезни Крона тонкой кишки* до операции на основании имеющейся клинической картины практически не представляется возможным. Определенную информативную ценность представляют данные жалоб и анамнеза заболевания (сезонность обострения, характер стула и т.д.), анамнеза жизни (наличие в анамнезе кишечных инфекций, отравлений, операций на тонкой кишке и др.).

Во время физикального обследования находят умеренное вздутие живота, его напряжение, болезненность в правой подвздошной области. Нередко здесь же определяется видимая на глаз кишечная перистальтика, а при аускультации – усиленные кишечные шумы. Часто выявляются положительные симптомы Воскресенского, Образцова, Ровзинга, слабоположительный симптом Щеткина – Блюмберга. При пальцевом исследовании прямой кишки в кале может обнаруживаться примесь крови.

В клиническом анализе крови выявляется снижение гемоглобина, лейкоцитоз с нейтрофильным сдвигом влево, повышение СОЭ, увеличение количества тромбоцитов. В биохимическом анализе крови – гипо-, диспротеинемия, повышение уровня С-реактивного белка и др. Тест исследования антител к сахаромицетам положителен.

При УЗИ брюшной полости для острой формы болезни Крона тонкой кишки типично утолще-

ние кишечных петель, наличие воспалительного инфильтрата или абсцесса и др.

Сходность клинических проявлений острой формы болезни Крона тонкой кишки и острого воспаления червеобразного отростка приводит к тому, что в подавляющем числе случаев правильный диагноз заболевания устанавливается во время операции по поводу острого аппендицита. В ходе ревизии брюшной полости находят практически не измененный червеобразный отросток, различной степени выраженности воспалительные поражения тонкой кишки (изолированные или сочетанные), увеличение брыжеечных лимфатических узлов, серозный (серозно-геморрагический) выпот в брюшной полости.

При *хронической и подострой форме болезни Крона тонкой кишки* нередко пальпируется опухолевидное образование в правой подвздошной области или в других отделах живота в зависимости от локализации патологического процесса. Результаты лабораторных анализов крови у пациентов нетипичны: анемия, увеличение СОЭ, дефицит витамина B_{12} и фолиевой кислоты, гипопротеинемия и т.д.

В копрограмме при болезни Крона обнаруживаются непереваренные фрагменты пищи, большое количество непереваренного жира, грубые пищевые волокна. Анализ кала на фекальный кальпротектин (показатель воспалительного процесса в тонкой кишке) выявляет высокое его содержание. Ректальный мазок свидетельствует о дисбактериозе с превалированием патогенных микроорганизмов над условно патогенными. Анализ кала на скрытую кровь указывает на скрыто протекающее кровотечение.

Диагноз подтверждается во время рентгеноконтрастного исследования тонкой кишки (пассаж бария, интубационная энтерография) и толстой кишки (ирригография с двойным контрастированием), эндоскопического исследования (фиброеюноскопия, видеокапсульная эндоскопия, двухбаллонная эндоскопия, колоноскопия), УЗИ брюшной полости, КТ- и МРТ-энтерографии, сцинтиграфии с мечеными лейкоцитами и т.д.

Основные рентгенологические признаки хронической формы болезни Крона тонкой кишки включают: афтоидные язвы, картину «булыжной мостовой», стриктуры, свищи. В ходе рентгенологического исследования тонкой кишки находят: прерывистый характер ее поражения, глубокие язвы-трещины, внутренние свищи, абсцессы, крупно- или мелкоячеистую структуру слизистой оболочки; различные по величине стойкие контрастные пятна (язвы и эрозии) на фоне перестроенного рельефа слизистой оболочки; чередование язвенных дефектов с участками сохранившейся слизистой, что придает ей вид «булыжной мостовой»; остроконечные спикулоподобные выступы (напоминающие иглы) на контуре кишки, которые являются отражением поперечно расположенных и глубоко проникающих в стенку кишки щелевидных изъязвлений – фиссур. Нередко они проникают через серозный покров и образовывают внутрибрюшные свищи; распространение язв в глубину стенки кишки, что обусловливает появления рентгенологической картины в виде «шляпок гвоздей», располагающихся правильными рядами по контурам кишки; деформацию, укорочение, неравномерное и нередко эксцентричное сужение просвета (*симптом шнура*) тонкой кишки вплоть до полной его непроходимости. Участки сужения чередуются с расширенными сегментами и псевдодивертикулами. Иногда у одного пациента одновременно имеются признаки нескольких стадий болезни Крона в разных участках кишечника: афтоидные язвы, картина булыжной мостовой, стриктуры, свищи.

При наличии наружных свищей показано проведение фистулографии.

Фиброеюноскопия (видеокапсульная эндоскопия, двухбаллонная эндоскопия, хромофиброеюноскопия) у пациентов с болезнью Крона тонкой кишки выявляет неспецифическое сегментарное гранулематозное воспаление, степень выраженности которого зависит от стадии заболевания. В слизистой оболочке определяются множественные участки гранулематозной гиперплазии диаметром 1–3 мм, напоминающие туберкуломы и чередующиеся с зонами внешне неизмененной слизистой (*симптом «булыжной мостовой»*). Гранулемы состоят из эпителиоидных и гигантских многоядерных клеток типа Пирогова – Ланганса, которые формируются из Т-клеток (CD4+) и моноцитов / макрофагов. Образующиеся в очагах воспаления глубокие язвы проникают в подслизистый и мышечный слои. Язвы обычно расположены вдоль и поперек оси кишки, главным образом

на брыжеечной стороне, и имеют ровные неподрытые края.

Типичным микроскопическим признаком болезни Крона являются: распространение воспалительного инфильтрата на все слои кишечной стенки (трансмуральный характер воспаления) с сохранением архитектоники крипт и обычного количества бокаловидных клеток; неравномерная плотность инфильтрата собственной пластинки слизистой оболочки.

Во время УЗИ брюшной полости при подострой и хронической формах болезни Крона отмечается очаговое или диффузное концентрическое утолщение стенки пораженного сегмента кишки с сужением ее просвета, снижение эхогенности стенки, замедление перистальтики, наличие инфильтратов и абсцессов.

КТ-энтерография информативна в диагностике болезни Крона, осложненной свищами, инфильтратами и абсцессами брюшной полости.

МРТ-энтерография достоверно выявляет воспалительные изменения тонкой кишки, степень и распространенность поражения, активность воспаления.

Дифференциальная диагностика. Болезнь Крона тонкой кишки необходимо дифференцировать от поражения как выше-, так и нижележащих отделов желудочно-кишечного тракта, а также почек и мочевыводящих путей: с аппендикулярным абсцессом, острым аппендицитом, воспалением дивертикула Меккеля, туберкулезом и лимфомой тонкой кишки (может протекать без поражения легких), злокачественной лимфомы, болезни Уиппла (характеризующейся лихорадкой, болью в суставах, диареей), язвенного и ишемического колита, ангиодисплазий, инфекционного энтероколита, иерсиниозного илеита, сальмонеллеза, глистных инвазий, паразитозов, целиакии, антибиотико-ассоциированных поражений кишечника, болезни Бехчета, радиационного энтерита, синдрома раздраженного кишечника, обострения язвенной болезни желудка и двенадцатиперстной кишки, кровотечения из варикозно расширенных вен пищевода вследствие портальной гипертензии, опухолей гастродуоденальной области и т.д.

Лечение. Выбор метода лечения болезни Крона зависит от тяжести заболевания, что определяется характером поражения желудочно-кишечного тракта, наличием осложнений и системных проявлений, общим состоянием пациента. При отсутствии хирургических осложнений заболевания пациентам с незначительной активностью болезни рекомендуется диета, состоящая из белковой пищи с исключением из рациона продуктов, стимулирующих процессы гниения и брожения в кишечнике, усиливающие секрецию желудка и поджелудочной железы. Лицам с высокой степенью активности болезни назначается частичное парентеральное питание (растворы аминокислот и др.). Переход на обычную диету осуществляется после нормализации температуры тела, исчезновения болей в животе и жидкого стула. Всем пациентам рекомендуют поливитаминные комплексы, богатые витаминами A, E, K, D, B_{12} и фолиевой кислотой. Одновременно проводится специфическое медикаментозное лечение болезни Крона. Лекарственные препараты, применяемые с этой целью, условно подразделяются на три группы:

1) средства для индукции ремиссии: глюкокортикостероиды (ГКС) (системные (преднизолон и метилпреднизолон) и топические (будесонид) препараты; биологические препараты: инфликсимаб, адалимумаб и цертолизумаб пегол; 5-аминосалициловая кислота (5-АСК) и ее препараты (сульфасалазин, месалазин); антибиотики (ципрофлоксацин (1 г/сут) столь же эффективен, как и месалазин); метронидазол (10–20 мг/кг/сут, назначается при неэффективности сульфасалазина);

2) средства для поддержания ремиссии (противорецидивные средства): 5-АСК и ее производные; иммуносупрессоры (азатиоприн (АЗА), 6-меркаптопурин (6-МП) и метотрексат); биологические препараты: инфликсимаб, адалимумаб и цертолизумаб пегол;

3) вспомогательные средства для профилактики осложнений заболевания и нежелательного действия лекарственных препаратов (омепразол, препараты кальция, железа и т.п.).

При болезни Крона тонкой кишки легкой степени тяжести назначается будесонид (9 мг/сут в течение 8 недель с последующим снижением дозы по 3 мг в неделю до полной отмены). Поддерживающая терапия проводится месалазином 4 г/сут. Возможна монотерапия месалазином (4 г/сут) до 8 недель. Первый терапевтический эффект оценивается через 2–4 недели.

В случае среднетяжелого и тяжелого течения болезни Крона показана терапия ГКС в сочетании с иммуносупрессорами. Применяются будесонид (9 мг/сут в течение 8 недель) или пероральные ГКС (преднизолон 1 мг/кг или метилпреднизолон 0,8 мг/кг). Решение о применении системных ГКС (а не топического ГКС будесонида) принимается с учетом выраженности системных проявлений болезни Крона. Наличие внекишечных проявлений и / или инфильтрата брюшной полости является показанием к назначению системных ГКС. Одновременно назначаются иммуносупрессоры: АЗА (2 мг/кг), 6-МП (1,5 мг/кг), а при непереносимости тиопуринов – метотрексат (25 мг/нед. подкожно или внутримышечно). Эффект от терапии ГКС оценивается в течение 1–3 недель. При достижении клинической ремиссии на фоне продолжения терапии иммуносупрессорами проводится снижение дозы ГКС до полной отмены: преднизолон – снижение по 5–10 мг/нед., метилпреднизолон – по 4–8 мг/нед., будесонид – по 3 мг/нед. Суммарная продолжительность терапии ГКС не должна превышать 12 недель. Поддерживающая терапия иммуносупрессорами проводится не менее 4 лет.

При отсутствии эффекта от кортикостероидов или обострении болезни Крона после отмены / снижения дозы стероидов (гормонозависимая форма) или неэффективности терапии иммуносупрессорами (рецидив через 3–6 мес. после отмены кортикостероидов) показана биологическая терапия (инфликсимаб, адалимумаб). Поддерживающая терапия после достижения ремиссии с помощью биологической терапии проводится инфликсимабом / адалимумабом в комбинации с иммуносупрессорами.

Перспективным направлением лечения болезни Крона является использование стволовых клеток пациента.

Хирургическое лечение болезни Крона показано: при острых осложнениях (кишечное кровотечение, перфорация кишки, кишечная непроходимость, инфильтраты и абсцессы брюшной полости, токсическая дилатация); хронических осложнениях (рубцовый стеноз подвздошной кишки или илеоцекального клапана, наружные кишечные свищи, рак кишечника); неэффективности консервативного лечения.

Хирургическая тактика при болезни Крона тонкой кишки разнообразна. Так, при *кишечном кровотечении* показано экстренное хирургическое вмешательство при невозможности его остановки консервативными мероприятиями. Методом выбора является резекция пораженного участка кишечника с наложением анастомоза или формированием илеостомы с обязательной интраоперационной энтеро- или колоноскопией.

При перфорации тонкой кишки в свободную брюшную полость выполняется резекция ее пораженного отдела с формированием межкишечного анастомоза. Распространенный перитонит служит показанием к резекции сегмента кишки с илеостомией.

При кишечной непроходимости (прежде всего частичной) первоначально проводимое комплексное медикаментозное лечение может привести к ее разрешению вследствие купирования воспалительного процесса в месте сужения. Пациентам с обширными инфильтратами, безуспешными к консервативному лечению, накладывают обходные межкишечные анастомозы. При кишечной непроходимости вследствие рубцовой стриктуры показана резекция пораженного участка кишечника (с наложением анастомоза или формированием илеостомы).

При воспалительных инфильтратах и на начальном этапе абсцедирования проводится медикаментозное лечение по одной из существующих схем: аминосалицилаты + азатиоприн + трихопол либо преднизолон + азатиоприн + трихопол и др. Отсутствие эффекта и нарастание гнойной интоксикации является показанием к открытому дренированию абсцесса под общим обезболиванием или дренированию под контролем УЗИ. При перфорации мезентериального абсцесса в свободную брюшную полость с развитием разлитого перитонита выполняется экстренная лапаротомия, дренирование абсцесса и наложение проксимальной илеостомы, санация брюшной полости.

При токсической дилатации ободочной кишки производится субтотальная резекция ободочной кишки с одноствольной илеостомией.

В случае обнаружения терминального илеита во время операции, предпринятой в связи с подозрением на наличие острой хирургической патологии брюшной полости (прежде

всего острого аппендицита и др.), хирургическая тактика дифференцированная. Так, при выраженном воспалительном компоненте, угрозе перфорации и вероятности развития кишечной непроходимости выполняют резекцию пораженного сегмента тонкой кишки с восстановлением целостности кишечника или формированием илеостомы (наличие перитонита). При распространении очага поражения до баугиниевой заслонки производят резекцию илеоцекального отдела кишки, которая завершается наложением первичного анастомоза (илеоасцендо-, илеотрансверзоанастомоз) в случае отсутствия перитонита и выраженных метаболических нарушений у пациентов. В противном случае формируется илеостома с последующей реконструктивной операцией через 2–6 мес.

При хронических осложнениях болезни Крона (рубцовый стеноз подвздошной кишки или илеоцекального клапана, наружные кишечные свищи) операцией выбора является резекция илеоцекального отдела с формированием илеоасцендоанастомоза или выполнение ограниченных резекций, а при возможности – проведение органосохраняющих вмешательств (стриктуропластика, дилатация стриктур). Выбор метода операции определяется протяженностью поражения кишки. Предпочтительны анастомозы по типу «конец в конец», а линия резекции должна проходить не ближе 2 см от макроскопически определяемой границы поражения. Стриктуропластика допустима при небольших (до 3–10 см) стриктурах. При этом стриктуропластика ограниченных (до 3–4 см) рубцовых поражений выполняется без вскрытия просвета тонкой кишки – рассечение рубца до слизистой оболочки проводят в продольном направлении, а ушивание образовавшегося дефекта – в поперечном. В случае более протяженных (до 10 см) стриктур рассекаются продольно все слои стенки кишки с ушиванием в поперечном направлении.

Оперированным пациентам через 2 недели после операции назначается противорецидивное лечение сроком не менее 2 лет с динамическим мониторингом каждые 6 мес., включая эндоскопическое и ретгенологическое обследование с визуализацией зоны анастомоза(ов), а также определением маркеров воспаления: С-реактивного белка, фекального кальпротектина и др. Спустя 6–12 мес. всем оперированным пациентам с болезнью Крона показано проведение контрольного обследования.

Результаты. Резекция пораженной части кишки при болезни Крона способствует уменьшению выраженности симптомов болезни, но не ведет к их полному исчезновению. Частота рецидивов может составлять от 25 до 30% в течение 3 лет и от 40 до 50% в течение 5 лет.

ДИВЕРТИКУЛЫ ТОНКОЙ КИШКИ

Дивертикулы тонкой кишки (от лат. «дорога в сторону») – локальное, одиночное выпячивание ее стенки.

Дивертикулез тонкой кишки – наличие множественных дивертикулов ее стенки.

Дивертикулярная болезнь тонкой кишки – заболевание, характеризующееся клиническими проявлениями воспалительного процесса в дивертикулах и его возможными осложнениями.

Историческая справка. *Fabricus в 1598 г. сообщил о наличии дивертикула тонкой кишки, находящегося на расстоянии 90 см от илеоцекального угла. В 1810 г. Meckel привел его клиническое описание. Eitz в 1884 г. впервые доложил об изменениях средней кишки, являющихся остатком проксимального отдела желточного протока.*

Распространенность. Дивертикулы тонкой кишки встречаются в 0,5–2,3% случаев. Они могут быть одиночными и множественными, отличаются вариабельностью размеров и формы. Дивертикулы находятся преимущественно в тощей кишке и появляются только на участке, где брыжеечные сосуды проникают в мышечный слой тонкой кишки, т.е. на ее брыжеечной стороне. У 0,06–2,9% пациентов, оперированных на органах брюшной полости, устанавливается наличие дивертикула Меккеля. Он находится на расстоянии 45–90 см от илеоцекального клапана и имеет диаметр от 1 до 5 см. Нередко в слизистой оболочке дивертикулов обнаруживаются очаги эктопии слизистой желудка, двенадцатиперстной кишки и тканей поджелудочной железы. Осложнения дивертикулярной болезни тонкой кишки развиваются в 10–30% случаев.

Классификация. Дивертикулы тонкой кишки подразделяются следующим образом.

I. По происхождению: врожденные; приобретенные.

II. По строению стенки: истинные; ложные. Истинный дивертикул образован мешковидным выпячиванием всех слоев стенки органа – слизистой, подслизистой и мышечной оболочки. К истинным дивертикулам относится дивертикул Меккеля, кровоснабжающийся через две желточные артерии. Стенка ложного дивертикула представлена только слизистой оболочкой органа, которая выбухает в просвет между мышечными волокнами, тем самым имея сходство с грыжами.

III. По механизму развития: пульсационные дивертикулы; тракционные дивертикулы. Пульсационные дивертикулы образуются под действием какого-либо механического воздействия или генетически обусловленной несостоятельности мышечного слоя органа, через который происходит выбухание слизистой оболочки в виде мешочка. Тракционные дивертикулы формируются при длительном механическом растяжении стенки полого органа с наружной стороны. Форма и размеры пульсационных и тракционных дивертикулов различны: пульсационные дивертикулы, как правило, мешкообразные и больших размеров, а тракционные – воронкообразные.

IV. По локализации: дивертикулы двенадцатиперстной кишки; парафатеральные дивертикулы; дивертикулы тощей кишки (в том числе одиночный дивертикул Меккеля); дивертикулы подвздошной кишки.

V. По характеру клинического течения: неосложненные; осложненные (кровотечением, воспалением, инвагинацией, кишечной непроходимостью, перфорацией, абсцессом и развитием перитонита).

Этиология и патогенез. Врожденные дивертикулы тонкой кишки образуются в периоде эмбрионального развития, характеризующимся удвоением средней кишки. Вместе с тем меккелев дивертикул обусловлен незаращением желточного протока. Механизмы развития приобретенных дивертикулов и дивертикулярной болезни тонкой кишки на сегодняшний день полностью не изучены. Наиболее распространены четыре теории развития заболевания: грыжевая теория; сосудистая теория; теория генетической обусловленности; теория механического воздействия.

Согласно *грыжевой теории* главная причина образования дивертикулов – прогрессирующее ослабление соединительнотканных элементов стенки тонкой кишки с увеличением возраста.

Сосудистая теория основана на предположении о развитии дивертикулов вследствие разнообразных нарушений кровообращения в стенке тонкой кишки.

Теория генетической обусловленности связывает образование дивертикулов с особенностями генома, которые при воздействии определенных внешних факторов ведут к развитию дивертикулов и дивертикулярной болезни тонкой кишки.

Теория механического воздействия считает причиной развития дивертикулов повышенную двигательную активность стенки тонкой кишки. Это приводит к увеличению внутрикишечного давления с последующим выпячиванием слизистой оболочки тонкой кишки через слабые места в ее стенке, представленные участками, где брыжеечные сосуды проникают в мышечный слой кишки.

Наиболее полно причины и патогенез возникновения осложнений дивертикулов и дивертикулярной болезни изучен на примере дивертикула Меккеля. Они включают: недостаточное кровоснабжение; отсутствие циркулярных мышечных волокон в некоторых участках рудимента; узкую шейку дивертикула, затрудняющую его опорожнение; рубцовые тяжи, связывающие дивертикул с брюшной стенкой, рядом расположенными органами; перекрут и перерастяжение дивертикула; наличие в слизистой оболочке дивертикула эктопированного эпителия других органов.

Клиническая картина. При дивертикулах тонкой кишки клиническая картина зависит от их локализации и характера клинического течения.

Дивертикулы и дивертикулярная болезнь тонкой кишки. У лиц с одиночными дивертикулами и дивертикулами небольших размеров проявления заболевания отсутствуют. При больших и множественных выпячиваниях кишечной стенки

появляется непостоянная боль в околопупочной области.

Клиническая картина становится более выраженной при развитии осложнений заболевания: хронической диареи и синдрома нарушенного всасывания с B_{12}-дефицитной анемией, воспаления дивертикула (дивертикулита), кишечного кровотечения, его перфорации с развитием перитонита.

Острое воспаление дивертикула Меккеля клинически напоминает течение острого аппендицита. Морфологически изменения в рудименте представлены катаральной, флегмонозной и гангренозной формами.

Дивертикулы тонкой кишки могут явиться причиной механической кишечной непроходимости, вызванной инвагинацией дивертикула в просвет тонкой кишки, спайками, стриктурами в окружности дивертикулов, образовавшихся вследствие предыдущих воспалений, инородным телом дивертикула, заворотом кишки вокруг остатков облитерированного желточного протока, соединяющих меккелев дивертикул с брюшной стенкой. Возможно ущемление дивертикула Меккеля в грыжевом мешке (*грыжа Литтре*). Иногда при наличии выраженного спаечного процесса в окружности дивертикула тонкой кишки образуется межкишечный абсцесс или свищ. Описаны случаи болезни Крона, туберкулеза, доброкачественных (липома, лейомиома и нейрофиброма) и злокачественных (карциноид и лимфосаркома – до 90% случаев) новообразований дивертикулов.

Дивертикулы двенадцатиперстной кишки. При воспалении дивертикулов двенадцатиперстной кишки появляется боль в правом подреберье, иррадиирующая в спину, левую лопатку, неприятный запах изо рта. Эрозия сосудов стенки дивертикула(ов) сопровождается кишечным кровотечением, а перфорация – перитонитом.

Парафатеральный дивертикул. Воспаление дивертикула, нисходящей части двенадцатиперстной кишки в непосредственной близости от фатерова сосочка и вирсунгова протока может проявиться механической желтухой, холангитом и острым панкреатитом.

Диагностика. Наличие дивертикулов тонкой кишки устанавливается при выполнении эндоскопической тотальной еюноилеоскопии (видеокапсульной эндоскопии), интестинографии, КТ, УЗИ, лапароскопии, ревизии органов брюшной полости во время открытой операции.

Рентгенологическое исследование с использованием водной взвеси бария сульфата (интестинография) информативно при размере дивертикулов, превышающем 0,5 см.

При УЗИ дивертикулы визуализируются в случае заполнения их жидкостью в виде анэхогенных структур с эхогенным контуром, связанным с просветом кишки.

Лапароскопия позволяет как обнаружить дивертикулы тонкой кишки, так и произвести их удаление.

Для выявления источника кровотечения из дивертикулов может быть использована ангиография.

Лечение. Пациенты с неосложненными дивертикулами тонкой кишки небольших размеров находятся под динамическим наблюдением. Дивертикулы больших размеров, тем более осложняющиеся кишечным кровотечением, воспалением, подлежат хирургическому лечению. При небольших дивертикулах тощей и подвздошной кишок показана клиновидная резекция несущей дивертикул части стенки кишки. При множественных дивертикулах выполняется резекция пораженного сегмента кишки. При воспалении дивертикула Меккеля, не выходящем за пределы дивертикула, производится клиновидная резекция несущей дивертикул кишки. Дивертикул с узкой шейкой может удаляться по типу аппендэктомии. Лицам с дивертикулитом, осложненным флегмоной или гангреной кишки, показана ее резекция вместе с рудиментом в пределах здоровых тканей с восстановлением целостности желудочно-кишечного тракта или илеостомией при перитоните. Если меккелев дивертикул на операции обнаруживается случайно и в нем отсутствуют воспалительные изменения, то целесообразно удалить его.

Результаты. Исходы операций по удалению дивертикулов тонкой кишки благоприятные.

СВИЩИ ТОНКОЙ КИШКИ

Свищом тонкой кишки называется патологическое сообщение ее просвета с поверхностью кожи или внутренним органом.

Историческая справка. *Первая резекция кишки со вскрытием брюшной полости для закрытия наружного калового свища была выполнена Roux (1828). В 1928 г. К.П. Сапожков предложил простейший способ оперативного закрытия наружного калового свища путем ушивания дефекта в стенке кишки кисетным и серозно-мышечными швами. А.В. Мельников (1932) разработал способ внебрюшинного закрытия свищей.*

Распространенность. Свищи тонкой кишки возникают в 0,1–4% случаев операций на органах брюшной полости.

Этиология и патогенез. Свищи тонкой кишки могут образовываться при несостоятельности швов анастомозов, лучевой терапии злокачественных новообразований, болезни Крона и перфорации острых язв тонкой кишки, вследствие механического повреждения кишечной стенки во время разделения спаечных сращений в брюшной полости. В последнем случае наружный свищ тонкой кишки открывается чаще всего на 5–10-е сутки после операции и проявляется выделением жидкого тонкокишечного содержимого из раны или по дренажу из контрапертуры. Кроме того, наружные свищи тонкой кишки могут накладываться с медицинской целью (для декомпрессии кишечника) у пациентов, оперированных по поводу кишечной непроходимости, распространенного перитонита и т.д.

Наружные свищи тонкой кишки сопровождаются выходом ее содержимого на поверхность тела. Это ведет к тяжелым нарушениям в организме, что обусловлено действием ряда факторов: потерей кишечного содержимого; нарушением питания; интоксикацией организма вследствие наличия в окружающих свищ тканях гнойно-воспалительного процесса.

Классификация. Свищи тонкой кишки подразделяются по этиологии, характеру имеющегося сообщения, локализации внутреннего отверстия свища, степени сформированности, по строению, количеству имеющихся сообщений, объему свищевых выделений в сутки, возможности пассажа содержимого по кишке, наличии дистального препятствия пассажу и осложнений.

I. По этиологии: врожденные свищи; приобретенные свищи.

Врожденные свищи составляют 1,5–2,5% общего их количества и существуют в двух вариантах. Первый вариант свища характеризуется недоразвитием конечного отдела кишечника и открывается непосредственно на поверхности тела. При втором варианте одна из петель тонкой кишки сообщается с внешней средой через дивертикул.

Приобретенные свищи могут быть травматическими, послеоперационными, воспалительными.

Травматические свищи образуются после проникающих ножевых, огнестрельных ранений брюшной полости, забрюшинного пространства, закрытой травмы живота.

Послеоперационные свищи составляют более 50% всех приобретенных свищей. Они обусловлены вовремя не диагностированными ранениями стенки полого органа (ушиб, десерозация, гематома, разрыв), несостоятельностью швов сформированных анастомозов, ушитых ран кишки, культи двенадцатиперстной кишки, резецированной тонкой кишки, оставлением в брюшной полости инородных тел (марлевые салфетки, металлические осколки и т.д.). Особую группу послеоперационных свищей составляют искусственные свищи тонкой кишки. Они формируются в виде энтеростомы для питания пациентов или декомпрессии кишечника при острой кишечной непроходимости, перитоните.

Появление воспалительных свищей связано: 1) с прогрессированием или возникновением после операции воспалительно-деструктивного процесса в брюшной полости (перитонит, туберкулез, актиномикоз и др.); 2) с самопроизвольным вскрытием наружу периаппендикулярного абсцесса, саморазрешением ущемленной грыжи и др.; 3) с прорастанием злокачественной опухолью кишки брюшной стенки.

II. По характеру имеющегося сообщения: внутренние; наружные; смешанные. Внутренние свищи тонкой кишки образуются между полыми органами брюшной полости. Наружные свищи тонкой кишки представляют собой сообщение полых органов с поверхностью брюшной стенки.

III. По локализации внутреннего отверстия свища: свищи в двенадцатиперстной кишке; свищи в тощей кишке (высокие); свищи в подвздошной кишке (низкие).

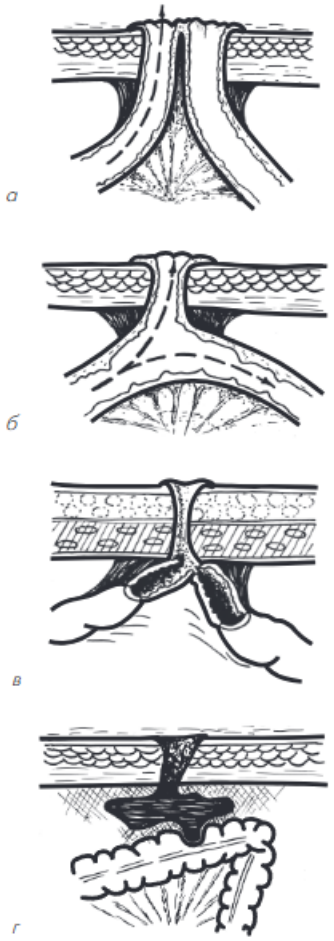

Рис. 93. Виды свищей тонкой кишки:
а – полный губовидный свищ; *б* – неполный губовидный свищ; *в* – трубчатый свищ; *г* – несформированный свищ через полость

IV. По степени сформированности: несформированные; сформированные. К несформированным относятся свищи, характеризующиеся непосредственным открытием просвета тонкой кишки в гнойную или гранулирующую рану, гнойную полость, откуда тонкокишечное содержимое поступает наружу. Сформированные свищи имеют четкое сообщение с внешней средой (рис. 93).

V. По строению: трубчатые; губовидные. Трубчатый свищ представляет собой изолированный канал, выстланный грануляционно-рубцовой тканью или покровным эпителием, соединяющий просвет тонкой кишки с кожей. Основным признаком губовидного свища является непосредственное срастание слизистой оболочки тонкой кишки по краю дефекта ее стенки с кожей.

VI. По количеству имеющихся сообщений: одиночные; множественные (на одной петле, на разных петлях одного или различных отделов тонкой кишки).

VII. По объему свищевых выделений в сутки: низкодебитные (меньше 200 мл); среднедебитные (200 – 500 мл); высокодебитные (свыше 500 мл).

VIII. По возможности пассажа содержимого по кишке: полные; неполные. При полных свищах все кишечное содержимое поступает наружу, при неполных – определенная его часть проходит в отводящую петлю тонкой кишки. В ряде случаев к формированию полных губовидных свищей ведет образование шпоры. Она представляет собой выпячивание в виде перемычки задней стенки кишки. Различают ложные и истинные шпоры. Ложные шпоры подвижные, самостоятельно или под действием извне вправляются в глубь брюшной полости. Истинные шпоры прочно фиксированы. При выраженной шпоре кишечное содержимое не поступает в отводящую кишку тонкой петли, а изливается наружу.

IX. По наличию дистального препятствия кишечному пассажу: без дистального препятствия; с дистальным препятствием.

X. По наличию осложнений: неосложненные; осложненные. Осложненные свищи могут иметь местные осложнения (дерматит, гнойные затеки, абсцесс, флегмона брюшной стенки, кровотечение из свища и др.), общие осложнения (нарушение водно-солевого и белкового обменов, почечная недостаточность, истощение, сепсис и др.).

Клиническая картина. Внутренние тонко-кишечные свищи, как правило, ничем не проявляются. Однако при высоких тонко-толстокишечных соустьях могут отмечаться прогрессирующее похудание, диарея. Основным признаком наружных свищей тонкой кишки является наличие на коже отверстий, через которые выделяется кишечное содержимое. При высоких тонкокишечных свищах оно жидкое, желто-зеленого цвета, пенящееся, с остатками непереваренной пищи. Содержимое низких

тонкокишечных свищей более вязкое. Кожные покровы в окружности наружного отверстия свища мацерированы, изъязвлены. Объем потерь тонкокишечного содержимого зависит от уровня расположения свища и может колебаться от 50 до 900 мл/сут и более. Пациенты с высокими длительно существующими тонкокишечными свищами обезвожены и истощены. Постоянно их беспокоит жажда. Отмечаются сдвиги в нервно-психической сфере (бессонница, возбуждение, раздражительность или, наоборот, депрессия, адинамия, интоксикационные психозы). Кожные покровы и видимые слизистые пациентов сухие. АД снижено. Пульс учащен, суточный диурез уменьшен. В крови определяются повышение гематокритного числа, гипо- и диспротеинемия, снижение общего количества электролитов, увеличение мочевины, остаточного азота, непрямого билирубина.

Клинические проявления наружных свищей тонкой кишки становятся более выраженными в случае присоединения различных осложнений: эвагинации (выпадения) приводящей петли через свищ с ее ущемлением, кровотечения из свища; отторжения кишки со свищом от брюшной стенки с развитием перитонита и т.д.

Диагностика. Обследование пациентов со свищом тонкой кишки включает визуальное исследование свища, использование красителей, проведение лабораторных и бактериологических исследований, ультразвукового, эндоскопического и рентгенологических исследований.

Осмотр наружного отверстия свища и его отделяемого, пальцевое исследование свищевого хода дают первое представление о локализации и морфологических характеристиках свища.

Расположение свища, его функция могут быть оценены на основании проб с красителями. Наиболее часто пациенту дают выпить метиленовый синий или ставят с ним клизму. По времени появления красящего вещества судят об уровне нахождения кишечного свища.

Вид и размеры свища, состояние слизистой оболочки отводящих сегментов кишечника устанавливаются с помощью рентгенологического исследования. Оно включает обзорное полипозиционное исследование брюшной полости, контрастные методы: энтероскопию и энтерографию с водорастворимым рентгеноконтрастным веществом или с водной взвесью бария сульфата, контастирования тонкой кишки в оральном и аборальном направлениях через катетеры Фоллея с раздутой манжеткой, пассаж бария по тонкой кишке, КТ и т.д. При исследовании оценивается длина тощей кишки от дуоденального перехода до свища и протяженность отводящей кишки от свища до илеоцекального угла. Кроме того, изучается пассаж контрастного вещества по отводящей от свища части тонкой кишки для исключения неустраненной непроходимости кишечника. Оценивается и вероятность наличия внутренних патологических соустий кишки с другими полыми органами.

Лечение. Первоначально пациентам со свищами тонкой кишки назначается консервативное лечение, которое позволяет добиться заживления неосложненных неполных трубчатых и несформированных губовидных свищей, перевести несформированный кишечный свищ в сформированный с последующим его закрытием хирургическим методом. Исключение из показаний к консервативному лечению составляют лица со свищами кишки, отошедшими от брюшной стенки в брюшную полость с развитием перитонита, с кровотечением из свища, не останавливающимся на фоне комплексной гемостатической терапии, с эвагинацией приводящей петли через свищ с ее ущемлением.

Причинами отсутствия заживления трубчатых свищей на фоне консервативного лечения чаще всего являются рубцовые деформации, сужения в отводящем отделе тонкой кишки и сопутствующие гнойные осложнения.

Комплексное медикаментозное лечение включает калорийное питание и проведение пищевой поддержки; регуляцию секреторной и моторной функций органов желудочно-кишечного тракта; устранение имеющихся в организме расстройств гомеостаза (нарушений ОЦК, белкового, углеводного, жирового обменов, водно-электролитного баланса и т.д.); снижение дебита свища; местное лечение (санация свищевого хода, инактивация в нем ферментов, защита кожи от повреждающего действия выделений из свища и т.д.).

Основой консервативного лечения, направленного на подготовку пациента с тонкокишечным

свищом на операцию, является полноценное парентеральное питание с коррекцией водно-электролитного баланса и белкового обмена. За счет полного исключения перорального приема пищи и жидкости объем потерь кишечного содержимого может сократиться до 300 мл/сут.

Для защиты кожи от раздражающего действия кишечного отделяемого используются физические, биохимические и механические способы.

Физические способы основаны на применении пасты Лассара или лаурoдерм, силиконовой пасты, полимеризующейся пленки, которые наносятся на кожу, окружающую наружное отверстие свища; открытом ведении с использованием дренажного положения пациента для сбора кишечного содержимого.

В основе биохимических способов защиты лежит нейтрализация пищеварительных кишечных соков: тампонами, смоченными белковыми препаратами, которые помещаются непосредственно на свищ; постоянным орошением раны раствором молочной кислоты (1 л изотонического раствора натрия хлорида + 4,7 л раствора молочной кислоты) и т.д. При трубчатых свищах небольшого диаметра рекомендуются перевязки с этапной санацией стенки свищевого канала ложечкой Фолькмана (удаление грануляционной ткани) с последующей тампонадой турундами с мазью, жидким парафином или промыванием канала трубчатого свища 10% раствором калия йодида и т.д.

Механические способы направлены на уменьшение или прекращение выделения из свища тонкой кишки путем закупорки его наружного отверстия различными обтураторами, пелотами, обтурирующими заслонками и повязками, специальными аппаратами.

Условием для применения обтуратора является проходимость отводящей кишечной петли. Кроме того, окружающие ткани должны быть мало изменены, что позволяет удерживать обтурирующий предмет и давление кишечного содержимого.

Обтурирующие устройства подразделяются по срокам использования на временные и постоянные. Временная обтурация проводится в течение какого-либо ограниченного срока, постоянная – пожизненно. Временная обтурация

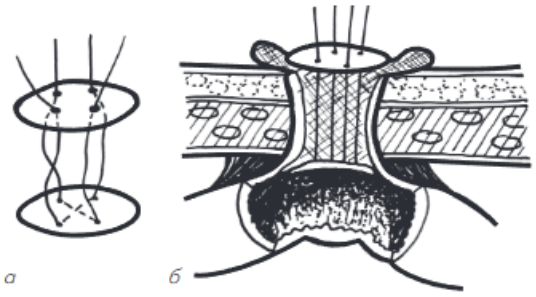

Рис. 94. Закрытие свища тонкой кишки с помощью обтуратора А.А. Плавинского:

а – обтуратор в собранном состоянии; *б* – обтуратор в просвете кишки

позволяет уменьшить потерю кишечного содержимого из свища, тем самым провести общую и местную подготовку пациента к операции. Наиболее просты и удобны для применения обтуратор Хаскелевича в виде резиновой заслонки, воронкообразный обтуратор Колченогова, обтураторы с раздувающимися резиновыми баллонами Митрохина, обтуратор А.А. Плавинского (рис. 94).

Недостатками обтураторов является расстройство питания в стенке тонкой кишки, несущей обтуратор, вследствие ее сдавления с последующим некрозом, вероятность выпадения обтуратора в кишечник и др.

У пациентов с высоким свищом тонкой кишки часто применяют его открытое ведение и различные варианты аспирационного и аспирационно-промывного лечения. При этом предупреждается мацерация кожи и обеспечиваются благоприятные условия для регенерации тканей вокруг несформированного свища. Иногда налаживается возврат кишечного содержимого в отводящий отдел тонкой кишки. Этот метод возможен в случае нахождения отводящей петли кишки рядом с приводящей и отсутствии препятствий для ее непроходимости. Разработаны и системы для лечения свищей с помощью отрицательного давления (вакуум-терапия).

Методы и сроки оперативного лечения свищей тонкой кишки зависят от локализации свищей, длительности их существования, наличия гнойно-септических процессов, объема выделений со свища, его морфофункциональных характеристик, эффективности консервативной терапии,

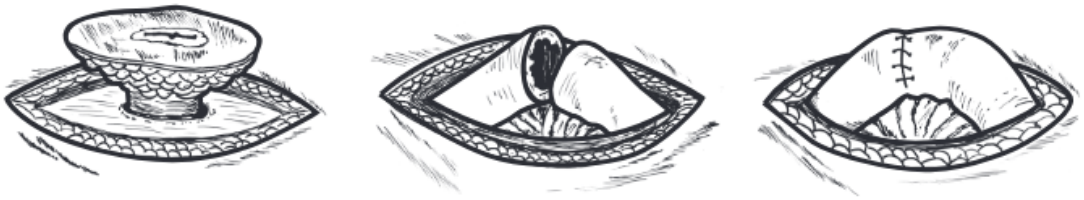

Рис. 95. Внебрюшинное закрытие свища тонкой кишки (способ А.В. Мельникова) (этапы операции)

состояния пациента. На момент операции воспалительная инфильтрация кишечной стенки должна быть минимальной или отсутствовать. Оптимальный срок для операции составляет от 4–6 до 8 мес. с момента формирования губовидного свища. Однако оперативное вмешательство может быть выполнено и в более ранние сроки в случае прогрессирования ухудшения общего состояния пациента из-за потерь большого объема кишечного содержимого (более 1000 мл/сут).

Оптимальный объем операции у пациентов со сформированным наружным свищом тонкой кишки – иссечение свищевого хода, резекция участка тонкой кишки (пристеночная, циркулярная), несущего свищ, с последующим ушиванием образовавшегося дефекта кишечника двухрядным швом (при краевой, пристеночной резекции) или формированием одного из вариантов межкишечного анастомоза. Операция выполняется внебрюшинно или посредством срединной лапаротомии.

Методы краевой внебрюшинной резекции тонкой кишки различны (операции Полано, А.В. Мельникова и др.).

Операцию Полано применяют при небольшом одиночном свище. Свищ окружают овальным разрезом, затем вдали от него проникают в брюшную полость. Под контролем пальца, введенного в свищ, иссекают весь свищевой ход и производят краевую резекцию стенки кишки у основания свища. Отверстие в кишке ушивают поперечным двухрядным швом.

По *способу А.В. Мельникова* производят разрез, окаймляющий свищ, кишку освобождают от сращений с передней брюшной стенкой и вскрывают брюшную полость. Затем кишку выводят в рану и рубцовые края свища иссекают. При этом по ту и другую сторону от брыжейки сохраняется полоска кишечной стенки шириной не менее 1,5–2,0 см. Дефект в кишечной стенке зашивают в поперечном направлении, накладывая анастомоз в три четверти (рис. 95).

При транслапаротомном закрытии кишечного свища первоначально производят ушивание и выделение наружного свищевого отверстия. Для этого производят окаймляющий его разрез кожи с последующим ушиванием кожных лепестков над свищом узловыми швами. Далее кишку со свищом выделяют из окружающих тканей передней брюшной стенки и проникают в брюшную полость. Затем производится срединная лапаротомия. Выделяют приводящий и отводящий отделы кишки из сращений и выполняют или резекцию петли кишечника вместе со свищом с восстановлением проходимости кишки наложением одного из вариантов межкишечного анастомоза, или пристеночную резекцию тонкой кишки. Брюшную полость послойно ушивают наглухо. Рану на месте свища ушивают с оставлением резинового выпускника под кожей, который удаляют через 24 ч.

В случаях сложных кишечных свищей (множественные свищи, высокие свищи у пациентов с быстро ухудшающимся состоянием или находящихся в крайне тяжелом состоянии) могут использоваться операции выключения (неполного и полного) кишки, несущей свищ. Суть операции неполного выключения состоит в выполнении лапаротомии и наложении только анастомоза между приводящим к свищу и отводящим от свища участком кишки. Данная операция может использоваться при опасности развития несостоятельности швов межкишечного анастомоза. При полном выключении кишки, несущей свищ, свищевое отверстие обрабатывают антисептиком, в просвет свища вводят дренажную трубку. Свищевое отверстие изолируют стерильными

салфетками. Вскрывают брюшную полость вдали от свища. Выделяют приводящий и отводящий отделы кишки из сращений, пересекают кишку выше и ниже свища с перитонизацией культей ее отключаемого сегмента. Проходимость кишки восстанавливают наложением межкишечного анастомоза. Через 2–3–6 мес. после операции выключения кишки, несущей свищ, и стихания воспалительных явлений в брюшной полости выполняют заключительный этап – удаление отключенной кишки вместе со свищом.

В хирургии полных наружных свищей тонкой кишки может использоваться также метод создания обходных анастомозов с помощью постоянных магнитов. Постоянные магнитные устройства вводятся в отводящий и приводящий отделы кишечной петли, несущей свищ, и сопоставляются. Это приводит к сдавлению соединенных участков кишечной стенки. К 5–7-м суткам сдавленные ткани отторгаются, а по периферии зоны компрессии формируется бесшовный анастомоз. После стихания острого воспаления как в брюшной полости, так и в окружающих наружное отверстие свища тканях нормализации общего состояния пациентов производится радикальная операция закрытия свища.

Результаты. Несостоятельность наложенных анастомозов при закрытии свищей тонкой кишки может развиваться в 0,1–15% случаев и отсутствует при комплексной подготовке пациента к операции и прецизионной технике формирования соустий.

ТРАВМА ТОНКОЙ КИШКИ

Распространенность. Повреждения тонкой кишки составляют 29–36% всех травм внутренних органов.

Классификация. Травмы тонкой кишки классифицируются следующим образом.

I. По характеру травмы: закрытые; открытые. Закрытые повреждения возникают в результате тупой травмы живота при ударе, сжатии, падении, открытые повреждения обусловлены проникающими ранениями брюшной полости (ножевые, огнестрельные и т.д.).

II. По морфологическому признаку: ушибы, раздавливание, гематома кишки (субсерозная, подслизистая); гематома брыжейки, разрыв брыжейки с нарушением и без нарушения кровообращения в петле кишки; отрыв петли кишки от брыжейки; частичный надрыв (десерозирование) стенки; полный разрыв стенки.

III. По механизму развития: одномоментные; двухмоментные. Двухмоментные травмы наблюдаются при ушибах кишки, сопровождающихся образованием обширных гематом и частичным нарушением целостности стенки. Возможно и развитие некроза стенки кишки из-за нарушения кровоснабжения.

Этиология и патогенез. В большинстве случаев повреждения возникают при прямом ударе в живот, сдавлении тела между двумя предметами, падении с высоты и др. На характер повреждения тонкой кишки влияет степень ее наполнения в момент травмы и фиксации травмируемого участка кишечника. Огнестрельные ранения тонкой кишки чаще множественные, сквозные.

Клиническая картина. Полное нарушение целостности стенки кишки сопровождается выходом кишечного содержимого в брюшную полость, что проявляется стремительным нарастанием перитонита. В случае возникновения кровотечения из краев кишечной раны отмечаются симптомы внутрибрюшинного кровотечения или кровотечения в просвет кишки (мелена).

Травма тонкокишечной стенки без нарушения ее целостности характеризуется болью в животе, наиболее выраженной в первые часы с момента травмы, тошнотой, рвотой, задержкой стула. Иногда возникает кишечное кровотечение.

При двухмоментном повреждении тонкой кишки развитие перитонита возможно через несколько дней с момента травмы, что обусловлено постепенным нарастанием некроза стенки кишки при нарушении кровообращения в ней.

Диагностика. При осмотре пациентов с разрывом стенки тонкой кишки определяются увеличение живота в объеме, напряжение мышц брюшной стенки, положительный симптом Щеткина – Блюмберга, отсутствие печеночной тупости, тупость в отлогих местах брюшной полости. Находят расширение ампулы прямой

кишки, болезненность и нависание передней стенки прямой кишки. Заподозрить открытое ранение тонкой кишки позволяет наличие входного отверстия в области живота. На обзорной рентгенограмме брюшной полости и поддиафрагмальных пространств под диафрагмой отмечается скопление свободного газа. При УЗИ выявляют дефект стенки тонкой кишки, свободный газ в брюшной полости, локальное утолщение и расслоение кишечной стенки, гематому кишечной стенки и др. Для уточнения диагноза используются КТ, лапароскопия, лапароцентез, диагностическая лапаротомия.

Лечение. У пациентов с одиночными разрывами стенки длиной не более 10 мм или несколькими разрывами, находящимися на значительном расстоянии друг от друга, производят ушивание раны двухрядным швом в поперечном направлении к продольной оси кишки. Резекция кишки с наложением кишечного анастомоза (по типу «конец в конец», «бок в бок», «конец в бок») показана при наличии множественных ран на небольших сегментах кишки, обширных субсерозных кровоизлияниях, полном циркулярном разрыве или отрыве кишки от брыжейки, полном поперечном разрыве более 2/3 диаметра кишки. При разлитом перитоните поврежденный участок кишки резецируется и формируется концевая илеостома.

Результаты. Летальность при изолированной травме тонкой кишки варьирует в пределах 2–7%, а сочетанных – 10–21%.

МЕГАКОЛОН

Мегаколон (megacolon; греч. megas – большой + лат. colon – ободочная кишка) – хроническое расширение и утолщение стенки какой-либо части или всей толстой кишки.

Историческая справка. *В 1846 г. Fawalli описал расширение толстой кишки у мужчины. Датский педиатр Harald Hirschsprung (1886) сделал сообщение о врожденном мегаколоне. Tittel (1901) обратил внимание на недоразвитие ауэрбаховского парасимпатического нервного сплетения в дистальных отделах толстой кишки при болезни, описанной Fawalli и Hirschsprung, а Whitehouse и Kernohan – мейссенеровского.*

Классификация. Мегаколон классифицируют следующим образом.

I. Врожденный мегаколон вследствие: аномалий развития интрамуральной нервной системы толстой кишки (болезнь Фавалли – Гиршспрунга); аноректальных пороков (свищевые формы атрезии, стенозы заднепроходного канала и прямой кишки и т.д.).

II. Вторичный (приобретенный) мегаколон, обусловленный: рубцовыми процессами в ободочной кишке после воспаления и травм (стриктуры, рубцы, спайки и т.д), обтурацией опухолью, эндокринными нарушениями (эндокринный мегаколон – при гипотиреозе, гигантизме и т.п.), поражением ЦНС (нейрогенный мегаколон – при органических заболеваниях ЦНС), атонией кишечника (атонические запоры у пожилых людей, чаще при бесшлаковой диете), токсическим влиянием (как следствие приема некоторых препаратов и влияния вирусных агентов, острых воспалительных заболеваний желудочно-кишечного тракта), расстройствами психики (психогенный мегаколон).

III. Идиопатический мегаколон, характеризующийся отсутствием изменений в ганглиях межмышечных нервных сплетений: мегаректум (инертная прямая кишка); мегадолихоколон, мегадолихосигма; долихомегаколон, долихомегасигма и др.

БОЛЕЗНЬ ФАВАЛЛИ – ГИРШСПРУНГА

Болезнь Фавали – Гиршспрунга (аганглионарный мегаколон) – врожденный аганглиоз толстой кишки с отсутствием сокращения в пораженной зоне кишки, застоем каловых масс в вышележащих отделах, в результате чего возникают значительное расширение и удлинение кишки.

Распространенность. Частота заболевания составляет 1 : (3000–5000) родившихся с преобладанием у лиц мужского пола (4–5) : 1 .

Этиология и патогенез. Развитие болезни Фавалли – Гиршспрунга связано с недоразвитием (гипоганглиоз) или полным отсутствием (аганглиоз) ганглиозных клеток межмышечного ауэрбаховского и подслизистого мейсснеровского сплетений.

Агипоганглионарные зоны располагаются локально в каком-либо отделе толстого кишечника или тотально поражают всю толстую кишку, иногда распространяясь и на подвздошную. Исходя из этого, анатомически различают ректальную, ректосигмовидную, сегментарную, субтотальную и тотальную формы болезни Фавалли – Гиршспрунга. Более чем у 90% пациентов зоны аганглиоза находятся в ректосигмоидном отделе.

Лишенный интрамуральных нервных сплетений сегмент кишки не перистальтирует, из-за преобладания влияния симпатической иннервации спазмируется. Для преодоления препятствия, возникшего на пути движения кишечного содержимого, вышележащие сегменты кишки сначала компенсаторно гипертрофируются, а затем расширяются. Постепенно мышечные волокна замещаются пролиферирующей соединительной тканью и склерозируются. Также атрофируется, а затем и изъязвляется слизистая оболочка. Процессы склероза отмечаются и в окружающей аганглионарную зону клетчатке.

Диаметр расширенной кишки при болезни Фавалли – Гиршспрунга может достигать 20–70 см. Переход от здорового к пораженному участку (переходная зона) – постепенный в виде воронкообразного сужения. В нем одновременно с зонами аганглионоза находятся и зоны с нормальным строением нервного аппарата.

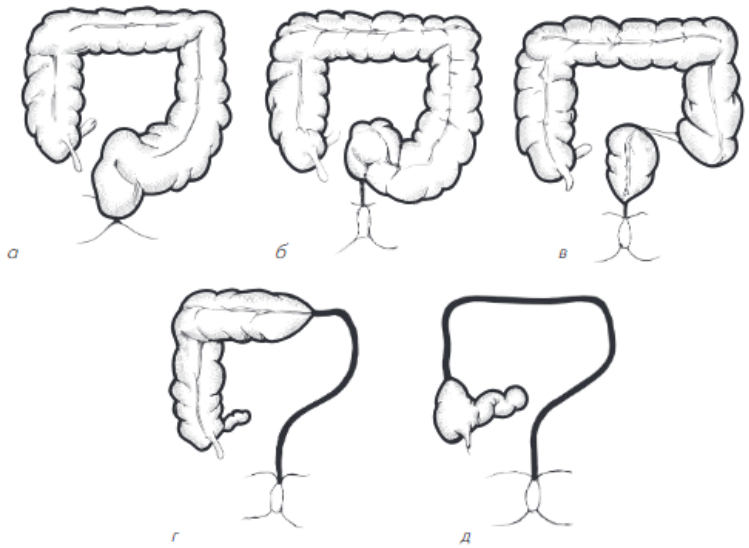

Рис. 96. Основные анатомические формы болезни Фавалли – Гиршспрунга (схема): *а* – ректальная форма; *б* – ректосигмовидная форма; *в* – сегментарная форма; *г* – субтотальная форма; *д* – тотальная форма

Заболевание может сопровождаться другими врожденными аномалиями, такими как болезнь Дауна, незаращение мягкого нёба. Часто у родителей детей отмечают наличие эндокринных, психических и неврологических отклонений.

Классификация. Болезнь Фавалли – Гиршспрунга классифицируется следующим образом.

I. По анатомической форме (рис. 96): ректальная (25% случаев): с поражением промежностного отдела прямой кишки (с суперкоротким сегментом), с поражением ампулярной и надампулярной частей прямой кишки (с коротким сегментом); ректосигмоидальная (70% случаев): с поражением дистальной трети сигмовидной кишки, с поражением большей части или всей сигмовидной кишки (с длинным сегментом); сегментарная (1,5%): с одним сегментом в ректосигмоидном переходе или сигмовидной кишке, с двумя сегментами и нормальным участком между ними; субтотальная (3%): с поражением левой половины толстой кишки, с распространением процесса на правую половину толстой кишки; тотальная (0,5%): с поражением всей толстой кишки и иногда части тонкой.

II. По клинической форме: острая форма; подострая форма; хроническая форма.

III. По клинической стадии: компенсированная стадия; субкомпенсированная стадия; декомпенсированная стадия.

Клиническая картина. Признаками болезни Фавалли – Гиршспрунга у взрослых, как правило, являются задержка стула (1 раз в 3–6 дней), нарастающая по мере увеличения продолжительности болезни, отсутствие позыва на дефекацию, метеоризм, боли в животе. Чем дольше заболевание протекает без соответствующего лечения, тем выше вероятность развития энтероколита Гиршспрунга (токсический мегаколон). Для опорожнения кишечника требуется постановка клизмы. Расширение кишки приводит к увеличению живота в объеме (лягушачий живот), ограничивает дыхательную экскурсию диафрагмы. Заболевание может осложниться некротизирующим энтероколитом, перфорацией слепой кишки вследствие перерастяжения и сдавления стенки кишки калом, обструктивной уропатией в связи с компрессией мочеточников.

В зависимости от степени выраженности указанных симптомов выделяют стадии компенсации, субкомпенсации и декомпенсации болезни Фавалли – Гиршспрунга и ее острую форму.

При компенсированной стадии запор отмечают с детства, очистительные клизмы без труда его устраняют на протяжении длительного времени. При субкомпенсированной стадии клизмы с течением времени становятся все менее результативными, состояние пациента прогрессивно ухудшается: уменьшается вес, нарастают тяжесть и боли в животе, одышка, появляется анемия. При декомпенсированной стадии очистительные клизмы и слабительные редко приводят к полному опорожнению кишечника. Под влиянием различных факторов (изменение характера питания, тяжелая физическая нагрузка) у пациентов развивается острая кишечная непроходимость. Декомпенсированная стадия болезни часто наблюдается при субтотальной и тотальной формах поражения ободочной кишки.

Наиболее часто встречается непрерывное, медленно прогрессирующее течение заболевания. Известен тип течения болезни Фавалли – Гиршспрунга с длительным скрытым периодом.

Диагностика. При физикальном обследовании помимо вздутия живота находят видимую на глаз перистальтику. Пальпаторно в ряде случаев под зоной аганглиоза определяют каловые камни. При пальцевом исследовании обнаруживают небольших размеров пустую ампулу прямой кишки даже в случаях длительной задержки стула. Тонус сфинктера, особенно внутреннего, повышен. Повышение тонуса сфинктера выявляется и при аноректальной (толстокишечной) манометрии.

Ультразвуковое исследование брюшной полости указывает на расширение толстой кишки, переполнение ее содержимым, прерывистость диаметра кишки с незначительным количеством каловых масс и газа в нерасширенном дистальном сегменте кишки.

В ходе ректороманоскопии, колоноскопии выявляется затруднение при прохождении аппарата через дистальные (ригидные) отделы прямой кишки, отсутствие там каловых масс, резкий переход из суженной дистальной части прямой кишки в расширенные проксимальные отделы, присутствие в них каловых масс или каловых камней, несмотря на тщательную подготовку кишки к исследованию.

Обзорная рентгенография органов брюшной полости свидетельствует о наличии раздутых, расширенных петель толстой кишки, иногда с уровнями жидкости.

Рентгенологически (ирригография, пассаж бария, КТ) заболевание характеризуется симметричным сужением просвета кишки в аганглионарной зоне с воронкообразным переходом в супрастенотическое расширение. Контуры суженной области могут быть ровными и неровными, ригидными, но четко прослеживаются на всем протяжении. Расширенные, удлиненные петли толстой кишки нередко занимают всю брюшную полость. У верхней границы расширения кишка постепенно приобретает обычный вид.

При пункционной биопсии производится забор слизистого и подслизистого слоев на 2–3 см выше зубчатой линии, затем на 2–2,5 см выше первого, затем на 2–2,5 см выше второго места и т.д. После проведения биопсии ткани подлежат нейрогистохимическому исследованию: определению активности фермента тканевой ацетилхолинэстеразы парасимпатических нервных волокон, которое оказывается всегда повышенным.

Интраоперационно для срочного гистологического исследования производят забор трех серозно-мышечных участков по противобрыжеечному краю кишки, не вскрывая ее просвет: один из суженной части, второй – из переходной зоны и третий – из расширенной кишки непосредственно над переходной зоной.

Генетическое тестирование может проводиться при наличии проявлений генетического синдрома.

Дифференциальная диагностика. Заболевание необходимо дифференцировать от динамической кишечной непроходимости, привычных запоров, микрокола, эндокринопатий, гиповитаминоза B_1, нарушения проходимости толстой кишки органической этиологии (стенозы, сдавления извне, сужения или обтурация

просвета кишки опухолью, а также полипами больших размеров). Сходная клиническая картина наблюдается у лиц с дополнительными петлями сигмовидной кишки, при паркинсонизме, склеродермии, приеме лекарственных препаратов, ослабляющих тонус и перистальтику желудочно-кишечного тракта, болезни *Шагаса* (поражение нервных сплетений пищеварительного тракта трипанозомой Круца), неспецифическом язвенном колите, множественной эндокринной неоплазии II типа.

Лечение. Консервативное лечение болезни Фавалли – Гиршспрунга малорезультативно. Однако оно может рассматриваться как подготовка к хирургическому лечению. Принципами консервативного лечения являются: соблюдение диеты (фрукты, овощи, ягоды, грибы, молочнокислые и другие газонеобразующие продукты, животные и растительные масла и т.д.); лечение каловой интоксикации. Оно включает: а) стимуляцию перистальтики кишечника (слабительные средства (вазелиновое масло), пробиотики (эубиотики) (бифидумбактерин форте, бактрин, бификол, бифиформ, хилак форте, нормазе и др.), полиферментные препараты (препараты панкреатина – креон, мезим форте, мезим и др.)), массаж, ЛФК, электроакопунктурная стимуляция, применение клизм; парентеральное питание (аминокислоты, протеин, альбумин и т.д.); общеукрепляющая терапия (витамины (B_6, B_{12}, E, C и др.), гепатопротекторы (эссенсиале, легалон, сирепарар и др.) и т.д.

Основной метод лечения болезни Фавалли – Гиршспрунга – выполнение радикального хирургического вмешательства. Цель операции заключается в одноэтапном удалении аганглионарной зоны вместе с расширенным сегментом толстой кишки и восстановлении проходимости последней. Наибольшее распространение получили операции по Дюамелю – Баирову, Свенсону – Хиатту – Исакову, по Соаве – Ленюшкину и их модификации.

У тяжелых пациентов применяется двух- и трехэтапное хирургическое вмешательство. На первом этапе накладывают разгрузочную двухствольную колостому на функционирующий участок толстой кишки с обязательной биопсией суженной аганглионарной и переходной зон. Колостома (петлевая колостома, петлевая колостома над кожным мостиком, поперечная колостома и др.) может быть наложена на правый отдел ободочной кишки или непосредственно над переходной зоной. У пациентов с тотальным аганглиозом показано формирование илеостомы. Последующая радикальная операция выполняется спустя 3–9 мес.

Результаты. Прогноз при болезни Фавалли – Гиршспрунга относительно благоприятный при проведении хирургического лечения до развития осложнений.

ИДИОПАТИЧЕСКИЙ МЕГАКОЛОН

Под ***идиопатическим мегаколоном*** понимают расширение и удлинение всей или части толстой кишки при отсутствии данных за болезнь Фавалли – Гиршспрунга.

Классификация. Выделяют два основных варианта идиопатического мегаколона: удлинение и расширение толстой кишки. Первый вариант чаще представлен в виде удлинения сигмовидной кишки с незначительным расширением ее просвета (мегадолихосигма) либо когда расширенными и удлиненными оказываются левые отделы ободочной кишки или же вся ободочная кишка (мегадолихоколон). Второй вариант проявляется расширением дистальных отделов толстой кишки (мегаректум).

Клиническая картина. Основной симптом заболевания – хронический запор на протяжении нескольких лет. На высоте запоров появляется приступообразная боль в основном в нижних отделах живота, которая практически всегда проходит после опорожнения кишечника. Течение идиопатического мегаколона медленное, постоянно прогрессирующее со снижением работоспособности, потерей массы тела. В 1/4 случаев заболевание осложняется заворотом долихосигмы и развитием острой кишечной непроходимости.

Диагностика. При пальцевом исследовании прямой кишки у пациентов идиопатическим мегаколоном ампула ее расширена и заполнена калом. Ректоанальный рефлекс нормальный со стороны как наружного, так и внутреннего сфинктера.

При ректороманоскопии и колонофиброскопии сразу за заднепроходным каналом прямая кишка оказывается расширенной и без видимых границ переходит в расширенную сигмовидную кишку.

При ирригоскопии определяется плавное постепенное расширение толстой кишки, начинающееся от анального канала. В расширенном участке кишки гаустры сглажены, складки слизистой оболочки утолщены. Практически во всех случаях отмечается удлинение сигмовидной кишки, чаще преобладающее над расширением. Пассаж бариевой взвеси замедлен по всей толстой кишке, особенно прямой кишке. В последней бариевая взвесь может оставаться до 120 ч и более.

Дифференциальная диагностика. Идиопатический мегаколон дифференцируют от болезни Фавалли – Гиршспрунга, паркинсонизма, склеродермии, долихосигмы, опухоли толстой кишки и т.д.

Лечение. Пациентам идиопатическим мегаколоном первоначально проводится консервативное лечение, направленное на повышение тонуса кишечной стенки, устранение кишечного дисбактериоза, нормализацию общего состояния. Оно идентично консервативному лечению болезни Фавалли – Гиршспрунга. Хирургическое лечение показано при безуспешности консервативных мероприятий и развитии осложнения – острой кишечной непроходимости. Операция заключается в резекции расширенных отделов ободочной и большей части прямой кишок.

ВОСПАЛИТЕЛЬНЫЕ ЗАБОЛЕВАНИЯ ОБОДОЧНОЙ КИШКИ

НЕСПЕЦИФИЧЕСКИЙ ЯЗВЕННЫЙ КОЛИТ

Неспецифический язвенный колит – хроническое рецидивирующее аутоиммунное неспецифическое воспаление, обусловленное взаимодействием между генетическими факторами и факторами внешней среды, сопровождающееся язвенно-некротическими изменениями слизистой оболочки прямой и ободочной кишок, с развитием местных и системных осложнений.

Историческая справка. *Сведения о неспецифическом язвенном колите приведены в трудах Авиценны. Rokitansky (1842) описал морфологические изменения в толстом кишечнике при язвенном колите на секции. А.С. Казаченко (1913) предложил термин «неспецифический язвенный колит». Crohn и Rosenberg (1925) дали характеристику ректороманоскопической картины заболевания.*

Распространенность. Неспецифический язвенный колит встречается у 0,6–24,3 человек на 100 тыс. населения, а распространенность достигает 505 на 100 тыс. человек. Пики заболеваемости диагностируется у пациентов в возрасте 20–30 лет и в 60–70 лет с одинаковой частотой у мужчин и женщин.

Этиология и патогенез. Большинством исследователей неспецифический язвенный колит рассматривается как полиэтиологическое заболевание, в возникновении которого играют роль изменения обмена витаминов и ферментов, гормонов, инфекция – вирусы, бактерии и продукты их жизнедеятельности, аллергия, нейрогенные психогенные факторы, нарушение кровообращения в стенке кишечника и барьерной функции его слизистой оболочки. Устанавливается связь неспецифического язвенного колита с коллагенозами. Однако большее распространение получила аутоиммунная теория возникновения заболевания. Согласно этой теории разнообразные факторы внешней и внутренней среды (инфекционные заболевания, пищевые аллергены и т.д.) вызывают сенсибилизацию организма с развитием аутоиммунной реакции, в которой антиген продуцирует слизистую оболочку толстого кишечника. Способствует началу каскада воспалительных и иммунных реакций снижение барьерной функции слизистой оболочки кишечника. Из-за этого разнообразные пищевые и бактериальные агенты проникают в более глубокие ткани кишки через дефекты слизистой оболочки. В результате взаимодействия антигенов с образующимися антителами происходит воспаление слизистой,

которое усугубляется присоединением активизировавшейся кишечной микрофлоры. В пользу аутоиммунной теории свидетельствует обнаружение локального дефицита подклассов Ig A при обострении неспецифического язвенного колита, компенсаторной стимуляции В-клеток с образованием иммуноглобулинов M и G и дефицитом Т-супрессоров. Усиленный синтез иммуноглобулинов M и G сопровождается образованием иммунных комплексов и активацией системы комплемента, который обладает цитотоксическим действием, стимулирует хемотаксис нейтрофилов и фагоцитов с последующим выделением медиаторов воспаления (цитокины IL-1Я, IF-y, IL-2, IL-4, IL-15), которые и вызывают деструкцию эпителиальных клеток. Одновременно повреждающее действие на ткани кишки оказывают активный кислород и протеазы. Не исключено, что реактивность организма пациентов связана с генетическим фактором.

Классификация. Неспецифический язвенный колит классифицируется следующим образом.

I. По протяженности поражения (Монреальская классификация – учитывает область макроскопических изменений при эндоскопическом исследовании толстой кишки): проктит – изменения ограничены прямой кишкой; левосторонний колит – изменения распространяются до левого изгиба толстой кишки (включая проктосигмоидит); тотальный колит – толстая кишка воспалительно изменена субтотально (субтотальный колит) или тотально (тотальный колит с ретроградным илеитом).

II. По характеру течения: острое течение (менее 6 мес. от начала заболевания: с внезапным началом, с постепенным началом); хроническое непрерывное течение (отсутствие более чем 6-месячных периодов ремиссии на фоне адекватной терапии; хроническое рецидивирующее течение (наличие более чем 6-месячных периодов ремиссии: редко рецидивирующее 1 раз в год или реже, часто рецидивирующее 2 раза в год и более).

III. По тяжести текущего обострения (атаки):

- согласно критериям Truelove – Witts:

  – легкая: частота дефекации с кровью – < 4, пульс, температура, гемоглобин, СОЭ – в норме, контактная ранимость слизистой оболочки толстой кишки отсутствует;

  – среднетяжелая: частота дефекации с кровью – ≥ 4 раз в сутки, пульс – ≤ 90, температура – ≤ 37,5 °С, гемоглобин – ≥ 105 г/л, СОЭ – ≤ 30 мм/ч, контактная ранимость слизистой оболочки толстой кишки – есть;

  – тяжелая: частота дефекации с кровью – ≥ 6, пульс – > 90, температура – > 37,5 °С, гемоглобин – < 105 г/л, СОЭ – > 30 мм/ч, контактная ранимость слизистой оболочки толстой кишки – есть;

- согласно индексу активности (индекс Мейо):

  – 0: частота стула – обычная, примесь крови в кале – нет, состояние слизистой оболочки – в норме, общая оценка состояния пациента – в норме;

  – 1: частота стула – на 1–2-й день больше обычной, примесь крови в кале – прожилки, состояние слизистой оболочки – легкая ранимость (1 балл по шкале Schroeder), общая оценка состояния пациента – удовлетворительное;

  – 2: частота стула – на 3–4-й день больше обычной, примесь крови в кале – видимая кровь, состояние слизистой оболочки – умеренная ранимость в норме (2 балла по шкале Schroeder), общая оценка состояния пациента – средней степени тяжести;

  – 3: частота стула – на 5-й день больше обычной, примесь крови в кале – преимущественно кровь, состояние слизистой оболочки – выраженная ранимость (3 балла по шкале Schroeder), общая оценка состояния пациента – тяжелое.

IV. По эндоскопической оценке активности неспецифического язвенного колита: по шкале Schroeder: 0 – норма или неактивное заболевание, 1 (минимальная активность) – гиперемия, смазанный сосудистый рисунок, отсутствие контактной ранимости, 2 (умеренная активность) – выраженная гиперемия, отсутствие сосудистого рисунка, наличие контактной ранимости, эрозии, 3 (выраженная активность) – спонтанная ранимость, изъязвления.

V. В зависимости от ответа на гормональную терапию: гормональная резистентность: в слу-

чае тяжелой атаки – сохранение активности заболевания, несмотря на внутривенное введение ГКС в дозе, эквивалентной 2 мг/кг преднизолона в сутки, в течение 7 дней, в случае среднетяжелой атаки – сохранение активности заболевания при пероральном приеме ГКС в дозе, эквивалентной 1 мг/кг преднизолона в сутки на протяжении 4 недель; гормональная зависимость: увеличение активности болезни при уменьшении дозы ГКС ниже эквивалентной, 10–15 мг/кг преднизолона в сутки в течение 3 мес. от начала лечения, возникновение рецидива болезни в течение 3 мес. после окончания лечения ГКС.

V. По наличию осложнений: неосложненный; осложненный (перфорация, кровотечение, токсическая дилатация, стеноз, малигнизация).

Клиническая картина. Для неспецифического язвенного колита типична значительная вариабельность клинической картины, которая зависит от тяжести и локализации процесса, наличия осложнений. Основными симптомами заболевания являются диарея, примесь крови в кале, тенезмы, ночная дефекация (при выраженной активности процесса), потеря массы тела, лихорадка, анемия, внекишечные проявления.

Острая форма наблюдается в 10% случаев. К ее наиболее характерным признакам относятся частый жидкий стул (до 40 раз в сутки), содержащий кровь, слизь, гной; тенезмы; интенсивная боль в животе; рвота; гипертермия. Общее состояние пациентов с острой формой неспецифического язвенного колита тяжелое. Их беспокоит слабость. При объективном осмотре находят бледность кожных покровов, учащенный пульс, снижение АД. Язык пациентов суховат, живот вздут и болезнен при пальпации, кишечная перистальтика отсутствует. В крови определяются лейкоцитоз со сдвигом формулы влево, анемия, выраженные нарушения водно-электролитного обмена и КЩС. Диурез уменьшен до 300–400 мл.

Течение острой формы неспецифического язвенного колита осложняется профузным кишечным кровотечением, перфорацией толстой кишки, ее токсической дилатацией, что обусловливает летальный исход у 20% пациентов. Смерть наступает как в первые дни заболевания, так и в ближайшие месяцы.

Хронической непрерывной формой неспецифического язвенного колита называется вариант его активного течения, длящийся более 6 мес. Она встречается в 35–40% случаев. Данная форма неспецифического язвенного колита начинается постепенно. Долгое время общее состояние пациентов не страдает. В период разгара болезни возникают нарушения со стороны других органов пищеварения. Появляется боль в подложечной области и правом подреберье, в суставах и мышцах. Вследствие токсемии развивается жировая дистрофия печени. По мере прогрессирования болезни нарастают анемия и потеря массы тела.

Хроническая рецидивирующая форма неспецифического язвенного колита является наиболее типичным вариантом его течения и наблюдается в 60% случаев. Для нее характерна смена фаз обострения и ремиссии, часто продолжающейся несколько лет. У пациентов появляются частый жидкий стул с кровью, тенезмы, схваткообразная боль в животе, преимущественно в левой подвздошной области, потеря массы тела, слабость. Рецидивы купируются на протяжении 4–16 недель. Каждое последующее обострение ухудшает состояние пациентов, приводя к обезвоживанию, истощению и анемии.

При легкой степени тяжести неспецифического язвенного колита кровотечение и диарея выражены незначительно. В клинической картине заболевания преобладает кашицеобразный стул до 5 раз в сутки с незначительной примесью крови и слизи при дефекации, а также кратковременная схваткообразная боль в животе. Отсутствуют лихорадка, тахикардия, анемия.

Для средней степени тяжести неспецифического язвенного колита типично наличие жидкого стула до 5–8 раз в сутки с постоянной примесью крови и слизи. Боль в животе носит схваткообразный характер и усиливается перед дефекацией. В большинстве случаев наблюдается субфебрилитет. Трудоспособность пациентов снижена. При среднетяжелой форме неспецифического язвенного колита развиваются внекишечные проявления: нодулярная эритема, гангренозная пиодермия, афтозный стоматит, артралгии и анкилозирующий спондилит, увеит, первичный склерозирующий холангит и др.

При тяжелой степени клинические симптомы заболевания выражены наиболее ярко.

У пациентов наблюдаются профузная диарея (более 8 раз в сутки) со значительным выделением крови, слизи и гноя, лихорадка более 38 °С, тахикардия, анемия (гемоглобин < 90 г/л), уменьшение массы тела. Общее состояние пациентов тяжелое или очень тяжелое.

По мере прогрессирования или регресса неспецифического язвенного колита одна форма заболевания может переходить в другую, легкая степень тяжести одного обострения сменяется более тяжелой при втором обострении и т.д.

Осложнения. При неспецифическом язвенном колите наблюдаются разнообразные кишечные (местные) и системные (внекишечные) осложнения.

Кишечные осложнения включают кишечное кровотечение, острую токсическую дилатацию толстой кишки (или токсический мегаколон), перфорацию толстой кишки, стеноз толстой кишки, перианальные осложнения, колоректальный рак.

Кишечное кровотечение встречается в 0,4–14% случаев. Нередко оно бывает массивным. Признаком кровотечения является скрытая потеря более 100 мл крови в сутки по результатам лабораторных исследований (определение гемоглобина в каловых массах гемоглобинцианидным методом) или при объеме каловых масс с визуально определяемой примесью крови более 800 мл. При локализации источника в правой половине ободочной кишки наблюдается выделение черного кала, а в левой – алой крови. Сразу же после возникновения кровотечения боль в животе уменьшается или исчезает.

Острая токсическая дилатация толстой кишки (токсический мегаколон) осложняет течение неспецифического язвенного колита в 1–6% случаев. Ее развитие объясняется: дегенеративными изменениями мышечной оболочки и интрамуральных нервных сплетений, что приводит к снижению двигательной способности кишки; выраженным воспалительным поражением кишечной стенки; гипокалиемией; механической кишечной непроходимостью вследствие скопления газов и каловых масс в дистальных отделах, что ведет к расширению пораженных воспалительным процессом проксимальных участков. Токсическая дилатация характеризуется расширением сегмента или всей пораженной кишки до 6 см и более и проявляется внезапным урежением стула на фоне исходной диареи, вздутием живота, ослаблением вплоть до полного отсутствия перистальтики, усилением болевого синдрома и нарастанием симптомов интоксикации.

Перфорация толстой кишки отмечается у 5,4–15% пациентов (чаще с острой формой заболевания) и обычно происходит на фоне нарастающей токсической дилатации. Перфорационное отверстие чаще локализуется в сигмовидной кишке или области селезеночного изгиба. В хронической стадии заболевания перфорация толстой кишки встречается редко и протекает, как правило, в форме периколитического абсцесса.

Стеноз толстой кишки диагностируется в 1–18% случаев. На ранних стадиях неспецифического язвенного колита нарушение проходимости кишечника обусловлено воспалительными изменениями (гипертрофией) стенки, а позднее – рубцовыми стриктурами. Клинически их развитие проявляется частичной или полной кишечной непроходимостью.

Перианальные осложнения (4–30% случаев) представлены в виде парапроктитов, трещин, перианальных раздражений кожи.

Малигнизация осложняет течение неспецифического язвенного колита в 1–19% случаев. К независимым предикторам колоректального рака относятся: длительный анамнез заболевания; протяженность поражения толстой кишки (тотальный неспецифический язвенный колит); сохраняющееся воспаление, первичный склерозирующий холангит; семейный анамнез колоректального рака; воспалительный полипоз. Риск развития рака считается низким при наличии 0–2 из перечисленных факторов, а высоким – при наличии 3–4 факторов. Вероятность развития рака резко возрастает при длительности заболевания свыше 10 лет и начале заболевания в возрасте моложе 18 лет, преимущественно 10 лет. Особенностями рака, развившегося на фоне неспецифического язвенного колита, являются злокачественные малодифференцированные формы, множественное и быстрое метастазирование, обширность поражения толстой кишки. При язвенном колите встречается и тотальная форма рака толстой кишки. Основным методом профилактики рака при неспецифиче-

ском язвенном колите является диспансеризация пациентов с проведением колоноскопии и биопсией слизистой оболочки толстой кишки. При низком риске малигнизации контрольная колоноскопия проводится каждые 3–4 года, а при высоком – каждые 1–2 года. Обнаружение в биоптатах дисплазии слизистой оболочки должно расцениваться как предрак и быть поводом к более углубленному обследованию.

Системные (внекишечные) проявления неспецифического язвенного колита включают: аутоимунные, связанные с активностью заболевания; аутоимунные, не связанные с активностью заболевания; обусловленные длительным воспалением и метаболическими нарушениями.

К аутоиммунным проявлениям, связанным с активностью заболевания, относятся артропатии (артралгии, артриты), поражения кожи (узловатая эритема, гангренозная пиодермия), поражение слизистых (афтозный стоматит), поражения глаз (увеит, ирит, иридоциклит, эписклерит).

Аутоиммунные проявления, не связанные с активностью заболевания, включают первичный склерозирующий холангит, перихолангит, анкилозирующий спондилоартрит, сакроилеит, серонегативный ревматоидный артрит, псориаз.

Проявления заболевания, обусловленные длительным воспалением и метаболическими нарушениями, представлены холелитиазом, стеатозом печени, стеатогепатитом, тромбозом периферических вен, тромбоэмболией легочной артерии, амилоидозом.

Диагностика. Диагноз неспецифического язвенного колита устанавливается на основании клинических данных, анамнеза, результатов лабораторного исследования крови, эндоскопических исследований (фиброилеоколоноскопия, капсульная эндоскопия, колоноскопия, ректороманоскопия) с изучением биопсийного материала, ирригоскопии, ультрасонографии, КТ и МРТ.

В клиническом анализе крови находят увеличение общего количества лейкоцитов, тромбоцитов, повышение СОЭ, сдвиг лейкоцитарной формулы влево, гипохромную или микроцитарную анемию.

В биохимическом анализе крови отмечаются повышение уровня острофазных белков (С-реактивного белка), α_2- и γ-глобулинов (в остром начале болезни), циркулирующих иммунных комплексов, β_2-микроглобулинов, фибриногена, соромукоида, снижение содержания альбумина, концентрации калия, кальция, натрия, хлора, магния, холестерина, альбумина, метаболический ацидоз, трансаминаземия.

Анализ кала позволяет исключить острую инфекцию и паразитарный колит. Как правило, результаты исследования мазков и посевов кала свидетельствуют об изменении облигатной микрофлоры, возрастание молочнокислых, кишечных палочек и энтерококков, патогенных стафилококков и др.

Определение уровня фекального кальпротектина (повышение при неспецифическом язвенном колите) позволяет провести дифференциальную диагностику заболевания с функциональными расстройствами кишечника и оценить эффективность проводимого лечения.

Данные осмотра перианальной области, пальцевого исследования прямой кишки, ректороманоскопии, тотальной колоноскопии с илеоскопией зависят от характера клинического течения неспецифического язвенного колита.

К наиболее характерным эндоскопическим признакам неспецифического язвенного колита относятся: непрерывность воспаления, ограниченного слизистой оболочкой, которое начинается в прямой кишке и распространяется в проксимальном направлении; контактная ранимость слизистой оболочки, т.е. выделение крови при контакте слизистой с эндоскопом; отсутствие сосудистого рисунка слизистой оболочки; наличие или отсутствие эрозий и изъязвлений. Длительное течение заболевания приводит к воспалительным полипам, рубцовым изменениям стенки кишки, сужению ампулы прямой кишки, что требует проведения дифференциального диагноза с колоректальным раком. Стандартная биопсия при неспецифическом язвенном колите предполагает взятие биоптатов из слизистой оболочки прямой кишки и не менее чем из четырех других участков толстой кишки, а также из слизистой оболочки подвздошной кишки с морфологическим анализом образцов и иммуногистологическим определением специфических антител к цитоплазме нейтрофилов с перинуклеарным типом свечения (p-ANCA) (выявляются у 35–85% пациентов). Для своевременного

выявления малигнизации целесообразно проводить биопсию четырех фрагментов слизистой оболочки из каждых 10 см ободочной и прямой кишок или хромоэндоскопию с биопсией из подозрительных участков слизистой.

По эндоскопической картине выделяют степень активности воспаления в кишке: I степень (минимальная) – отек слизистой оболочки, гиперемия, отсутствие сосудистого рисунка, легкая контактная кровоточивость, мелкоточечные геморрагии; II степень (умеренная) – отек, гиперемия, зернистость, контактная кровоточивость, эрозии, сливные геморрагии, фибринозный налет на стенках; III степень (выраженная) – множественные сливающиеся эрозии и язвы на фоне описанных выше изменений в слизистой оболочке, в просвете кишки – гной и кровь; IV степень (резко выраженная) – кроме описанных выше изменений имеются псевдополипы и кровоточащие грануляции.

Обзорная рентгенография брюшной полости позволяет диагностировать острую токсическую дилатацию толстой кишки и выделить степень дилатации. При I степени дилатации увеличение диаметра кишки в ее самом широком месте составляет 8–10 см, при II – 10–14 см, при III – свыше 14 см. В случае перфорации толстой кишки под куполом диафрагмы выявляется свободный газ.

При ирригоскопии с двойным контрастированием рентгенологическая картина неспецифического язвенного колита также определяется стадией болезни. Сначала появляются отек, неровность и мелкая зернистость слизистой оболочки. По мере нарастания тяжести процесса слизистая утолщается, приобретает волнистый вид с хорошо прослеживающимися изъязвлениями, просвет кишки расширяется. Глубокие язвы создают картину слизистой, «истыканной гвоздями». При обострениях толстая кишка «укорачивается» из-за мышечного спазма. После опорожнения толстой кишки от водной взвеси бария сульфата выявляются отсутствие гаустр, преимущественно продольные и грубые поперечные складки, язвы и воспалительные полипы. При длительном анамнезе заболевания гаустрация исчезает, кишка суживается и укорачивается, приобретая форму шланга (симптом «водопроводной трубы»), обнаруживаются псевдополипы. В период ремиссии неспецифического язвенного колита может наблюдаться частичная или полная обратимость рентгенологических признаков болезни.

В диагностике неспецифического язвенного колита информативны и радионуклидные методы (иммуносцинтиграфия с мечеными технецием моноклональными антигранулоцитарными антителами).

Ультразвуковые признаки неспецифического язвенного колита при трансабдоминальном сканировании ободочной и тонкой кишок, трансректальном исследовании прямой кишки, анального канала нетипичны и включают утолщение стенки кишки, которая состоит из гипоэхогенного мышечного слоя и эхогенной слизистой оболочки. При осложненном течении заболевания может выявляться параколический абсцесс.

Дифференциальная диагностика. Неспецифический язвенный колит необходимо дифференцировать от заболеваний толстой кишки инфекционной и неинфекционной этиологии: болезни Крона толстой кишки, острых и хронических кишечных инфекций (дизентерия, сальмонелез, иерсиниоз, кампилобактериоз), протозойных инвазий (амебиаза толстого кишечника), глистных инвазий, гонорейного проктита, вирусных заболеваний, ишемического и псевдомембранозного колита, микроскопических колитов (коллагенового и лимфоцитарного), дивертикулеза, рака, лимфомы, туберкулеза кишечника, системного васкулита, диффузного семейного полипоза, радиационного проктита и т.д.

Лечение. При всех формах неспецифического язвенного колита, за исключением осложненных перфорацией, токсической дилатацией, профузным кровотечением, малигнизацией, лечение пациентов начинается с консервативных мероприятий. Они включают диетотерапию и назначение лекарственных препаратов, психосоциальную поддержку. Целью консервативного лечения является достижение ремиссии с последующей поддержкой бестероидной ремиссии (прекращение приема глюкокортикостероидов в течение 12 недель после начала терапии), профилактика осложнений заболевания и их своевременное лечение. Полное излечение пациентов возможно только после выполнения колпроктэктомии, т.е. удаления субстрата болезни. В противном случае пациен-

ты, достигшие ремиссии, должны оставаться на постоянной поддерживающей противорецидивной терапии.

Режим питания дробный, небольшими порциями. Назначается механически щадящая диета с повышенным содержанием легкоусвояемых белков 130–150 г/сут (нежирное мясо, рыба, свежий творог), с ограничением жиров до 55–60 г/сут, углеводов до 250–400 г/сут, с максимальным ограничением клетчатки и исключением молочных продуктов. При тяжелом течении болезни к диете добавляют бесшлаковые продукты (питательные смеси), содержащие коротко- и среднецепочечные жиры, легко усваиваемые белки, быстро растворяющиеся в воде.

Медикаментозное лечение направлено: на купирование аллергических, аутоиммунных и воспалительных реакций; восстановление водно-элетролитного баланса и проведение парентерального питания; дезинтоксикацию организма (гемосорбция, лимфоцитоферез и лимфоплазмосорбция, энтеральная сорбция и др.); коррекцию боли; восстановление эубиоза кишечника; устранение диареи; коррекцию иммунологической реактивности организма; нормализацию процессов перекисного окисления липидов и антиоксидантной защиты; нормализацию обменных и ферментативных нарушений; стимуляцию процессов регенерации и т.д.

Для купирования аллергических, аутоиммунных и воспалительных реакций применяют сульфасалазин и препараты 5-АСК (салофальк, месалазин, пентаса), кортикостероиды (местные – будесонид, беклометазона дипропионат, флутиказона дипропионат, тиксокортол и системные – преднизолон, метилпреднизолон, гидрокортизон, дексаметазон, полькортолон), иммунодепрессанты (азатиоприн, циклоспорин, метотрексат), химерные моноклональные Ig G-антитела к фактору некроза опухоли α (ФНО-α) (рекомбинантный препарат инфликсимаб (ремикейд)) и антибиотики.

Медикаментозное лечение проктита легкой и средней степени тяжести начинается с местного назначения месалазина (1–2 г/сут) в виде суппозиториев или ректальной пены. При неэффективности лечения применяются ректальные формы глюкокортикостероидов – суппозитории с преднизолоном (10 мг 1–2 раза в сутки). В случае достижения ремиссии проводится поддерживающая терапия местным введением месалазина (свечи или ректальная пена 1–2 г 3 раза в неделю) в течение не менее 2 лет. Неэффективность этой схемы лечения является показанием к использованию пероральных форм месалазина (3–4 г/сут) или назначению системных глюкокортикостероидов (преднизолон 0,75 мг/кг) в комбинации с азатиоприном (2 мг/кг) или 6-меркаптопурина (1,5 мг/кг) с продолжением местной терапии (ректальные свечи с преднизолоном 10 мг 1–2 раза в сутки). По достижении ремиссии рекомендуется поддерживающая терапия азатиоприном (2 мг/кг) или 6-меркаптопурина (1,5 мг/кг) в течение не менее 2 лет.

Для лечения проктита тяжелой степени назначаются системные глюкокортикостероиды в дозе, эквивалентной 1 мг/кг преднизолона в комбинации с местной терапией месалазином или преднизолоном. Поддерживающая терапия проводится местными препаратами месалазина (1–2 г 3 раза в неделю) в виде монотерапии или в сочетании с его пероральной формой (1,5–2 г) длительностью не менее 2 лет.

Левосторонний и тотальный колит легкой степени тяжести при первой атаке и при рецидиве заболевания требует назначения месалазина внутрь (3 г/сут) или сульфасалазина (4 г/сут) в комбинации с месалазином в клизмах (2–4 г/сут). Терапия может быть продолжена до 6–8 недель. При отсутствии эффекта используются ректальные формы глюкокортикостероидов (клизмы с суспензией гидрокортизона 125 мг 1–2 раза в сутки). Отсутствие эффекта от пероральной формы 5-АСК требует применения системных глюкокортикостероидов. Поддерживающая терапия включает назначение месалазина (перорально 1,5 г/сут и в клизмах по 2 г 2 раза в неделю).

В терапии левостороннего и тотального колита средней степени тяжести при первой атаке и рецидиве назначается месалазин (4–5 г/сут перорально) в комбинации с месалазином в клизмах (2–4 г/сут) сроком до 6–8 недель. Поддерживающая терапия проводится месалазином (1,5–5 г/сут перорально и в клизмах по 2 г 2 раза в неделю). Вместо масалазина может применяться сульфасалазин (3 г/сут). При отсутствии результата от лечения 5-АСК назначаются системные глюкокортикостероиды в дозе, эквивалентной 1 мг/кг/сут преднизолона

в сочетании с азатиоприном (2 мг/кг/сут) или 6-меркаптопурина (1,5 мг/кг/сут). Поддерживающая терапия предполагает прием азатиоприна (2 мг/кг/сут) или 6-меркаптопурина (1,5 мг/кг/сут) в течение не менее 2 лет. При отсутствии эффекта от системных глюкокортикостероидов проводится биологическая терапия (инфликсимаб 5 мг/кг/сут) на 0, 2, 6-й неделе) в сочетании с азатиоприна (2 мг/кг/сут) или 6-меркаптопурина (1,5 мг/кг/сут) в течение не менее 2 лет. Поддерживающая терапия основана на назначении азатиоприна (6-меркаптопурина) в сочетании с введением инфликсимаба каждые 8 недель или только тиопуринов длительностью не менее 1 года.

Терапия левостороннего и тотального колита тяжелой степени предполагает использование двух схем лечения.

Первая из них основа на внутривенном введении глюкокортикостероидов (преднизолон (2 мг/кг/сут), клизмы с месалазином (2–4 г/сут) или гидрокортизоном (125 мг/сут)). Длительность гормонотерапии при отсутствии эффекта не должна превышать 7 дней. В случае появления лихорадки или при подозрении на присоединение кишечной инфекции назначаются антибиотики. К антибиотикотерапии первой линии относятся метронидазол 1,5 г/сут + фторхинолоны (ципрофлоксацин, офлоксацин) внутривенно в течение 10–14 дней. Антибиотикотерапия второй линии включает назначение цефалоспоринов сроком от 7 до 10 дней. При положительном результате от применения кортикостероидов пациент переводится на пероральный прием преднизолона (1 мг/кг/сут) или метилпреднизолона (0,8 мг/кг/сут) с постепенным снижением дозы препаратов: по 5–10 мг преднизолона и 4–8 мг метилпреднизолона в неделю до полной отмены препаратов. Общая продолжительность курса гормонотерапии не должна превышать 12 недель. При снижении дозы кортикостероидов до 30–40 мг/сут назначается месалазин (3 г/сут). Для последующей поддерживающей терапии назначается месалазин перорально (1,5–2 г/сут) или сульфасалазин (3 г).

Вторая схема лечения левостороннего и тотального колита тяжелой степени используется при отсутствии эффекта от 7-дневной гормонотерапии. Она включает два варианта лечения: 1) биологически активную терапию инфликсимабом (5 мг/кг, вводится на 0-й, 2-й и 6-й неделе); 2) циклоспорин А (2–4 мг/кг/сут) в течение 7 дней. При достижении эффекта пациенты переводятся на прием азатиоприна (2 мг/кг/сут) в комбинации с циклоспорином и терапевтической дозой кортикостероидов. Последние отменяются постепенно в течение 12 недель. Поддерживающее лечение проводится циклоспорином (перорально) продолжительностью 3 мес., а затем азатиоприном (2 мг/кг) в течение не менее 2 лет. Безуспешность терапии служит одним из показаний к хирургическому лечению неспецифического язвенного колита.

Вместе с тем у 35–40% пациентов с неспецифическим язвенным колитом наблюдается стероидорезистентное или стероидозависимое течение. Кроме того, длительное лечение гормонами в течение 6 мес. и более способствует развитию стероидного диабета, остеопороза с патологическими переломами, артериальной гипертензии и т.д.

Одновременно в комплексной терапии неспецифического язвенного колита проводится восстановление водно-электролитного баланса. В тяжелых случаях показано парентеральное питание (аминокислоты и белковые препараты).

С целью детоксикации используются гемосорбция, лимфоцитоферез и лимфоплазмосорбция, плазмаферез. Проводится энтеральная сорбция полифепаном. Назначаются сорбенты: энтеродез, энтеросгель.

При спастических болях применяются препараты, обладающие спазмолитическим действием: дицетел, метеоспазмил, спазмомен, дюспаталин и др.

Для восстановления эубиоза кишечника назначают бифилакт экстра, бифиформ, бифидумбактерин, бификол, лактобактерин, колибактерин, хилак форте, бактисубтил и т.д.

При диарее показаны: имодиум; препараты с обволакивающим и антисекреторным действием (смекта, алмагель и др.); вяжущие средства растительного происхождения (отвары из гранатовых корок, коры желудей, настои из плодов черемухи, ягод черники, корневищ змеевика, шишек серой ольхи и др.).

Для коррекции иммунологической реактивности организма используются тималин, тактивин, спленин и др.

С целью нормализации процессов перекисного окисления липидов и антиоксидантной защиты назначаются антиоксидантные препараты.

Нормализация обменных и ферментативных нарушений, стимуляция процессов регенерации включает применение: полиферментных препаратов (мезим форте, панкреатин, креон, пангрол и др.); антианемических препаратов (актиферрин, тардиферон, сорбифер, глобирон, феррум лек), фолиевой кислоты и др.; микроклизм эйконола, рыбьего жира, масел, содержащих токоферол (масло розы, облепихи, шиповника, гипозоль, аекол) и др.

Показаниями к хирургическому лечению неспецифического язвенного колита являются: отсутствие положительного эффекта от консервативного лечения (гормональная резистентность, неэффективность биологической терапии); противопоказания к продолжению консервативного лечения (гормональная зависимость); кишечные осложнения:

- массивные или повторные тяжелые кровотечения. Операция по срочным показаниям выполняется, если для стабилизации состояния пациента требуется гемотрансфузия в объеме, превышающем 3000 мл в течение 24 ч. Косвенными критериями выраженности кровопотери является диарея свыше 10 раз в сутки с интенсивной примесью крови при объеме каловых масс более 1000 мл/сут;
- перфорация кишки. Объем операции при перфорации ободочной кишки включает выполнение колэктомии;
- острая токсическая дилатация. При обнаружении дилатации до 6–9 см (I степень дилатации) проводят попытку эндоскопической декомпрессии (эвакуации содержимого кишки через колоноскоп). Сохранение дилатации, а также ее нарастание являются показанием к экстренному оперативному вмешательству. Однако если токсическая дилатация развилась у пациента, ранее не получавшего адекватного консервативного лечения (в первую очередь гормонального), допустимо проведение медикаментозного лечения, включающего назначение ГКС в дозе, эквивалентной 2 мг/кг преднизолона в сутки, инфузионной терапии, метронидазола (1,5 г/сут). Хирургическое лечение – колэктомия – производится при отсутствии эффекта от консервативного лечения в течение 24–48 ч;
- стриктуры кишки с явлениями кишечной непроходимости;
- рак толстой кишки или высокий риск его возникновения.

Хирургическому лечению подлежат 10–30% пациентов с неспецифическим язвенным колитом. К вариантам выполняемых открытых или лапароскопических операций относятся: восстановительно-пластическая операция: колпроктэктомия с формированием илеоанального резервуарного анастомоза, колпроктэктомия с илеоанальным резервуарным анастомозом с превентивной илеостомой, колэктомия с илеоректальным анастомозом; двух- и трехэтапное лечение с колэктомией (субтотальной колэктомией) на первом этапе и последующим формированием илеоанального резервуарного анастомоза; илеоректальный анастомоз. Выбор операции определяется распространенностью воспалительного процесса и характером его осложнений.

«Золотым стандартом» лечения неспецифического язвенного колита считается восстановительно-пластическая операция: колпроктэктомия с илеоанальным резервуарным анастомозом. Данный вариант хирургического вмешательства обеспечивает возможность контролируемой дефекации через задний проход.

Двух- и трехэтапное лечение показано пациентам с тяжелым течением заболевания, его осложнениями, а также без эффективности медикаментозного лечения или в случае приема ими 20 мг преднизолона в течение более 6 недель. Оно дает возможность устранить интоксикацию, улучшить общее состояние пациентов и адекватно подготовить их к более сложной реконструкции.

Илеоректальный анастомоз формируется в исключительных случаях у женщин, планирующих беременность. В последующем необходимо регулярное обследование прямой кишки с полибиопсией с целью своевременного лечения рецидива заболевания.

При массивном кишечном кровотечении чаще применяется одномоментная колэктомия с брюшно-анальной резекцией прямой кишки. В случае кровотечения из сигмовидной кишки или перфорации в ее дистальном отделе производится колэктомия с ушиванием культи прямой кишки.

У пациентов с неспецифическим язвенным колитом, осложненным перфорацией с разлитым перитонитом или находящихся в крайне тяжелом состоянии, как первый этап хирургического лечения формируется колостома.

Токсическая дилатация толстой кишки в такой же ситуации служит показанием к наложению илео- и колостомы.

При развитии рака ободочной кишки на фоне язвенного колита применяется колэктомия с формированием постоянной одноствольной илеостомы, комбинированной с брюшно-анальной резекцией прямой кишки. В случае локализации опухоли в прямой кишке выполняется колэктомия и брюшно-промежностная экстирпация прямой кишки.

Результаты. Своевременное выполнение операции обеспечивает благоприятный прогноз для жизни пациентов. Однако необходим ежегодный контроль с множественными биопсиями при сохранении прямой кишки.

ДИВЕРТИКУЛЫ, ДИВЕРТИКУЛЕЗ И ДИВЕРТИКУЛЯРНАЯ БОЛЕЗНЬ ОБОДОЧНОЙ КИШКИ

Дивертикулом ободочной кишки называется ограниченное мешковидное выпячивание кишечной стенки.

Дивертикулез ободочной кишки – состояние, характеризующееся наличием множества дивертикулов, рассеянных на всем протяжении кишки или сконцентрированных в одном участке.

Дивертикулярная болезнь ободочной кишки – понятие собирательное, включающее в себя клинические проявления как неосложненных, так и осложненных дивертикулов.

Историческая справка. *В 1698 г. Ruysh предложил обозначать мешковидное выпячивание в стенке подвздошной кишки термином «дивертикул». Mogagni (1769) опубликовал первую работу о дивертикулах толстой кишки у человека. Virchow (1853) описал клиническую картину дивертикулита.*

Распространенность. Дивертикулез ободочной кишки встречается у 17 человек на 100 тыс. населения. Во время рентгенологического исследования дивертикулы диагностируются у 24–30% людей. В 1,2–1,5 раза чаще они выявляются у женщин. Дивертикулы наблюдаются преимущественно в возрасте 50–60 лет. В сигмовидной кишке дивертикулы встречаются у 70–80% пациентов, в нисходящей ободочной кишке – у 13%, одновременно в этих отделах – у 38% пациентов. В проксимальных отделах ободочной кишки дивертикулез наблюдается реже: в поперечной ободочной кишке – в 5–7% случаев, в восходящей – в 6–9%, в слепой кишке – в 3–4%. Тотальное поражение ободочной кишки диагносцируется у 5–7% пациентов.

Этиология и патогенез. Дивертикулы ободочной кишки появляются в результате нарушения эмбриогенеза (врожденные дивертикулы) или в процессе жизни человека (приобретенные дивертикулы).

Анатомическими предпосылками к развитию дивертикулов являются: формирование наружного мышечного слоя в виде трех полос (тений), что ослабляет кишку перед внутренним и внешним воздействием; характер сосудистой архитектоники – наличие артерий и вен перфорантов мышечного каркаса, в результате чего в стенке кишки образуются места наименьшего сопротивления; наличие гаустр, в которых может генерироваться повышенное внутрикишечное давление.

Дивертикулы являются проявлением различных патологических состояний, среди которых ведущее значение имеют дистрофические изменения в мышечной стенке ободочной кишки, дискоординация ее моторики, врожденная или приобретенная слабость соединительной ткани, сосудистые изменения в стенке кишки. Это обусловливает существование несколько различных теорий возникновения приобретенных дивертикулов: врожденного предрасположения, механической (грыжевая или пульсионная), мезенхимной, сосудистой, дистрофической, изменения характера питания и др.

Теория *врожденного предрасположения дивертикулов* ободочной кишки основана на представлении о том, что часть пациентов имеет врожденную слабость соединительной ткани, связанную с нарушением синтеза коллагена, способствующего образованию грыжевых выпячиваний брюшной стенки, диафрагмы и т.д.

Грыжевая теория объясняет развитие дивертикулов ослаблением соединительнотканного аппарата кишечной стенки и повышением внутрибрюшного давления. Слабыми участками в стенке кишки являются места прохождения кровеносных и лимфатических сосудов. Однако в дальнейшем было установлено, что появление дивертикулов может быть связано с дискоординацией сокращений продольных и циркулярных мышечных слоев вследствие интра- и экстракишечных изменений нервного аппарата. На фоне спазма, особенно левых отделов ободочной кишки, избыточное внутрикишечное давление обусловливает расхождение мышечных волокон и образование дивертикулов даже при отсутствии исходной дистрофии мышечного слоя.

Сосудистая теория объясняет происхождение дивертикулов нарушением микроциркуляции в стенке кишки из-за спазма мышечного слоя с последующей ишемией и замедлением венозного оттока. Следствием этих процессов являются дистрофические изменения и расширение околососудистых пространств, которые впоследствии становятся устьем дивертикулов.

Теория *дистрофии мышечного аппарата* ободочной кишки находит свое подтверждение развитием заболевания у лиц пожилого возраста как проявление общих дегенеративных процессов, развития атеросклероза с ишемическими нарушениями в кишечной стенке.

В этиопатогенезе дивертикулярной болезни важная роль отводится изменению образа жизни людей и характера питания, ведущим в котором является уменьшение доли растительной клетчатки в пищевом рационе.

Классификация. Выделяют следующие клинические формы дивертикулеза (дивертикулов) ободочной кишки: бессимптомный дивертикулез (дивертикул); дивертикулез (дивертикул) с клиническими проявлениями (неосложненная дивертикулярная болезнь); осложненный дивертикулез (осложненный дивертикул, осложненная дивертикулярная болезнь): дивертикулит (острый и хронический), перидивертикулит, периколит, перфорация (в свободную брюшную полость: прикрытая с паракишечным инфильтратом, с паракишечным или внутрибрыжеечным абсцессом, с тазовым абсцессом, с генерализованным гнойным или каловым перитонитом, забрюшинной флегмоной); кишечное кровотечение; кишечная непроходимость; кишечный свищ (наружный и внутренний).

Клиническая картина. У подавляющего числа пациентов с дивертикулами (дивертикулом) ободочной кишки заболевание протекает бессимптомно. Гораздо реже дивертикулы (дивертикул) проявляются слабовыраженным кровотечением со следами крови в кале. Основными клиническими признаками дивертикулярной болезни ободочной кишки являются боль в брюшной полости и дисфункция кишечника.

Боль постоянная, разной интенсивности и локализации, усиливается после еды, длительных запоров и уменьшается после дефекации. Болевой синдром чаще определяется в левой подвздошной области и над лобком, т.е. в проекции сигмовидной кишки. Генез боли связан со спазмом кишечника, повышением внутрибрюшинного давления.

Дисфункция кишечника проявляется запорами, непостоянной диареей, неустойчивым стулом. В ряде случаев пациентов беспокоят тошнота и рвота.

Более разнообразная клиническая картина наблюдается в случае сочетания дивертикулов ободочной кишки с диафрагмальной грыжей и желчнокаменной болезнью (*триада Сейтна,* встречается в 1–5% случаев), язвенной болезнью желудка или двенадцатиперстной кишки, сахарным диабетом.

Клинические проявления заболевания становятся более выраженными при развитии осложнений.

Так, острый дивертикулит сопровождается интенсивной болью в левой (реже в правой) части живота (обычно внизу живота), которая не проходит в течение нескольких дней и практически не меняет своего расположения (ощущается в одной точке). Интенсивность боли не уменьшается после дефекации или выхода газов. Боль усиливается при нажатии на точку проекции дивертикула(ов) на переднюю брюшную стенку, а также во время движений и физических упражнений, при повороте пациента на здоровый бок. Кроме болей в животе при дивертикулите пациентов беспокоит гипертермия, тошнота, вздутие живота, понос или запор. В случае образования вокруг сегмента кишки, несущей

воспаленный дивертикул(ы) околокишечного инфильтрата, он может пальпироваться в виде воспалительной опухоли в левой подвздошной области, над лобком или в проекции левого бокового канала. При сужении образовавшимся инфильтратом кишки появляется клиника частичной или полной кишечной непроходимости.

Перфорация дивертикула с отграничением очага воспаления окружающими тканями и органами ведет к формированию околокишечного абсцесса. При его самостоятельном вскрытии на кожу брюшной стенки или в близлежащий полый орган образуются наружные или внутренние свищи (с мочевым пузырем, тонкой кишкой или влагалищем). Они не имеют тенденции к самопроизвольному закрытию.

Перфорация дивертикула в свободную брюшную полость обусловливает развитие перитонита, а в брыжейку сигмовидной кишки – забрюшинной флегмоны.

Кишечное кровотечение при дивертикулах ободочной кишки обычно умеренное, редко носит профузный характер. У некоторых пациентов наличие крови в кале может быть основным признаком дивертикулеза при бессимптомном течении заболевания. В случае расположения дивертикула в дистальном отделе ободочной кишки выделяющаяся кровь алая. Длительное, незаметно протекающее кровотечение приводит к анемизации.

Хронический дивертикулит имеет три варианта клинического течения: латентный, колитоподобный и в виде «абдоминальных кризов».

При латентном варианте пациенты длительно страдают хроническим дивертикулитом без явной клинической симптоматики. Однако эпизодически у них наблюдаются приступы боли в животе, нарушение стула, метеоризм.

Колитоподобный вариант характеризуется более частыми приступами боли, выраженными запорами или поносами, периодическим повышением температуры. В кале часто обнаруживается примесь слизи, крови.

Для хронического дивертикулита, протекающего в виде «абдоминальных кризов», типично наличие приступов боли в животе, сходных с острыми хирургическими заболеваниями

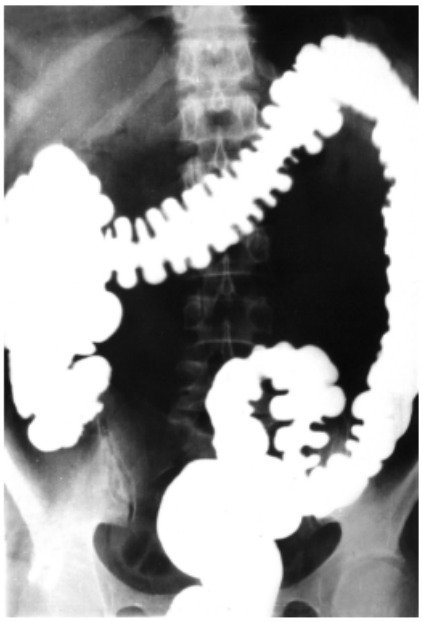

Рис. 97. Ирригограмма: дивертикулы поперечной ободочной и сигмовидной кишок, долихосигма

органов брюшной полости (острый аппендицит, панкреатит и др.). В кале присутствуют слизь, кровь, иногда гной. Пораженный участок кишки резко болезнен при пальпации. В ряде случаев определяются симптомы раздражения брюшины.

К более редким осложнениям дивертикулярной болезни относятся гнойные флебиты воротной вены и ее ветвей с образованием абсцессов в печени, легких, головном мозге; сепсис; перекрут дивертикула и др.

Диагностика. В распознавании дивертикулярной болезни помимо клинических данных используются результаты инструментальных методов: ирригографии, КТ, УЗИ толстого кишечника, эндоскопического исследования (ректороманоскопия, колоноскопия).

На рентгенограммах, выполненных при тугом заполнении толстой кишки водной взвесью бария сульфата, при неосложненном дивертикулезе кишечная стенка имеет неровный контур и образует одиночные или множественные округло-овальные выбухания стенки 0,3–1,5 см в диаметре (рис. 97). Они имеют четкий контур,

суженное основание (устье). Неосложненные дивертикулы хорошо опорожняются. Гаустрация и рельеф слизистой оболочки кишки не изменены. Контуры воспаленных дивертикулов деформированы, нечеткие, зазубренные. Контрастная масса длительно задерживается в них (на 2 сут и более). Пораженные участки ободочной кишки спазмированы, гаустры и рельеф слизистой оболочки деформированы. Просвет сигмовидной кишки сужен при образования инфильтрата. Свищевые ходы могут заполняться контрастом (фистулография).

Различают три типа изменений кишки, выявляемых рентгенологически при дивертикулярной болезни: первый тип – просвет кишки равен 3,5–4,0 см, гипертонус не выражен, межгаустральные складки сглажены, эластичность стенки сохранена; второй тип – просвет кишки равен 2,5–3,5 см, гаустральный рисунок деформирован, высокие межгаустральные складки, эластичность сохранена; третий тип – просвет кишки менее 2,5 см, стойкий гипертонус, гаустрация хаотичная, пилообразный контур, эластичность снижена, кишка фиксирована. Третий тип является наименее благоприятным в прогностическом отношении, ибо характеризуется высокой вероятностью развития дивертикулита, паракишечного инфильтрата, абсцедирования или перфорации.

Компьтерная томография при дивертикулах ободочной кишки достоверно диагностирует воспаление кишечной стенки, параколярные абсцессы, внутренние кишечные свищи.

При трансабдоминальном или трансвагинальном УЗИ дивертикулы визуализируются только при их хорошем заполнении в виде болезненных при надавливании датчиком выпячиваний пониженной эхогенности, разного размера с тонкой стенкой и наличием в некоторых из них фрагментов кишечного содержимого и газа. Дивертикулы представляются аваскулярными, а окружающая их клетчатка – гиперваскулярной.

Эндоскопическое исследование (ректороманоскопия, колоноскопия) ободочной кишки позволяет не только выявить дивертикулы, но и уточнить протяженность воспалительных изменений в просвете кишки, уточнить локализацию источника кишечного кровотечения, осуществить местный гемостаз.

Дифференциальная диагностика. Сходная клиническая картина при дивертикулах и дивертикулярной болезни ободочной кишки наблюдается у пациентов с болезнью Крона, неспецифическим язвенным колитом, ишемическим колитом, полипозом и опухолью толстой кишки, проктосигмоидитом, острым и хроническим аппендицитом, почечной коликой, перитонитом неясной этиологии, аднекситом и т.д.

Лечение. При дивертикулах и дивертикулярной болезни ободочной кишки проводится дифференцированное лечение. Так, пациенты с дивертикулом (дивертикулами) без клинических проявлений подлежат диспансерному наблюдению с проведением комплексной профилактики прогрессирования заболевания, основу которой составляет диета с учетом характера стула.

При дивертикулите назначаются: диета с ограничением клетчатки или жидкая на протяжении всей острой фазы заболевания; слабительные средства (масляные слабительные – вазелиновое масло, препараты на основе лактулозы – дуфалак и др.). В случае тяжелого течения заболевания в первые 1–3 сут проводится парентеральное питание, дезинтоксикационная терапия, возмещается дефицит жидкости и электролитов. В комплекс медикаментозного лечения включают: спазмолитики (но-шпа, дротаверина гидрохлорид, папаверина гидрохлорид, спазмолгон, триган и др.) и холинолитики (платифиллина гидротартрат, атропина сульфат, метацин и др.) – при выраженных двигательных расстройствах толстой кишки; антибактериальные средства (с учетом характера микрофлоры кала и ее чувствительности к антибактериальным препаратам) в сочетании с метронидазолом. Пациентам с легкими формами заболевания антибактериальные, противомикробные и противопаразитарные препараты назначаются перорально, при более тяжелом течении заболевания – внутривенно; пищеварительные ферментные препараты (фестал, панкреатин и др.); десенсибилизирующие средства (супрастин, тавегил и др.); витамины (B_1, B_6, B_{12}, поливитамины с микроэлементами и др.); седативные препараты; ЛФК, физиотерапевтическое лечение. После стихания острого воспаления назначаются пробиотики и эубиотики (колибактерин, бифидобактерин, бификол и др.). В дальнейшем пациентам рекомендуется проведение курсов профилактического лечения,

включающего как моно-, так и комбинированную терапию антибиотиками (рифаксимин – по 200–400 мг 2 раза в сутки); месалазин (салофальком) – по 400–800 мг 2 раза в сутки) в сочетании с пробиотиками на основе штамма E. coli. Профилактические курсы предполагают прием препаратов по 7–10 дней в месяц в течение 3–12 мес.

Показания к хирургическому лечению дивертикулярной болезни подразделяются на абсолютные и относительные.

К абсолютным показаниям относятся: перфорация; массивное кровотечение, не останавливающееся под влиянием консервативных мероприятий; абсцедирование дивертикулезного инфильтрата; кишечная непроходимость; внутренние и наружные кишечные свищи; малигнизация дивертикула(ов).

Относительными показаниями к операции являются: отсутствие эффекта при консервативном лечении клинически выраженной дивертикулярной болезни, что проявляется сохранением симптомов заболевания после проведенного курса лечения; повторные эпизоды острого множественного дивертикулита, подтвержденного на КТ; периодически возникающие кишечные кровотечения; хронический инфильтрат в области дивертикула(ов).

Объем хирургического вмешательства в каждом конкретном случае определяется индивидуально в зависимости от распространенности процесса, характера имеющихся осложнений, состояния кишечной стенки и окружающих тканей, сопутствующих заболеваний.

При перфорации дивертикула производится обструктивная резекция сегмента ободочной кишки, содержащего дивертикулы по типу операции Гартмана или Микулича. У пациентов, находящихся в тяжелом состоянии, место перфорации может быть ушито с наложением защитной проксимальной колостомы; ушито с тампонадой этого места сальником.

При кровотечении из дивертикулов выполняется резекция кишки с кровоточащим сосудом (обычно левосторонняя гемиколэктомия) с наложением первичного колоректального анастомоза по одному из вариантов, в том числе с защитной проксимальной колостомой (целостность кишечной трубки восстанавливается после стихания воспаления через 3–6 мес.); выведением колостомы.

При дивертикулах, осложненных абсцессом, может быть выполнено дренирование абсцесса чрескожно либо трансректально в зависимости от его локализации; резекция кишки с первичным анастомозом, если анастомозируемые участки кишки воспалительно не изменены. В противном случае производится резекция ободочной кишки (обструктивная резекция по типу Гартмана или Микулича) с наложением проксимальной колостомы и дренированием полости абсцесса. В последующем показана повторная реконструктивная операция.

В плановой хирургии дивертикулярной болезни операцией выбора является одномоментная резекция всего измененного сегмента ободочной кишки (прежде всего сигмовидной, вплоть до субтотальной колэктомии), содержащего дивертикулы, с наложением первичного колоректального анастомоза из открытого доступа или лапароскопически. При сомнении в надежности анастомоза формируется защитная проксимальная колостома. Вместе с тем у пациентов со стойким болевым синдромом и гипертонусом, пожилого возраста, страдающих тяжелой сопутствующей патологией, повышающими риск резекции, для устранения патогенетических механизмов дивертикулярной болезни ранее предлагалось выполнение операции серозомиотомии. Ее суть заключается в рассечении или иссечении серозно-мышечного лоскута по тении сигмовидной кишки, что способствует уменьшению тонуса кишечной стенки и нормализации внутрипросветного кишечного давления.

Результаты. Исходы лечения дивертикулярной болезни благоприятны при проведении своевременных профилактических мероприятий, а также активной лечебной тактике в случае клинически выраженного дивертикулеза.

ПОЛИПЫ И ПОЛИПОЗ ОБОДОЧНОЙ КИШКИ

Историческая справка. *Появление термина «полип» связывается с именами Гиппократа и Цельса. В 1721 г. Mensel опубликовал первое сообщение о поли-*

позе толстой кишки, возникшем на фоне язвенного колита. К. Славинский (1868) описал истинный полипоз желудочно-кишечного тракта. В 1882 г. Cripps обратил внимание на семейный характер диффузного полипоза толстой кишки. В 1923 г. Pennington высказался о целесообразности хирургического лечения пациентов диффузным полипозом методом колопроктэктомии с формированием постоянной илеостомы.

Полип – это собирательное понятие, используемое для обозначения различных по происхождению доброкачественных опухолей, представляющих собой разрастание железистого эпителия различной формы, возвышающихся над поверхностью слизистой оболочки.

Классификация. Полипы подразделяются следующим образом.

I. По количеству: одиночные; множественные (дискретные): групповые (располагаются в одном из отделов кишечника в непосредственной близости друг от друга), рассеянные (локализуются в различных сегментах кишечника); диффузный (семейный) полипоз, характеризующийся поражением всех отделов толстой кишки.

II. По гистологическому строению: аденоматозные (неопластические) – тубулярные аденомы, трубчато-ворсинчатые аденомы (ворсинчато-железистые полипы) и ворсинчатые аденомы; неаденоматозные (не неопластические) – гиперпластические ювенильные полипы, гиперпластические воспалительные полипы, гамартомы и др.

Аденоматозные (*железистые*) *полипы* встречаются часто (в 2–12% случаев всех полипов толстого кишечника). Они представляют собой участок гиперплазии слизистой оболочки на ножке или на широком основании диаметром от 0,5 до 3 см с гладкой поверхностью. Структура аденоматозных полипов представлена большим количеством кистозно расширенных желез, выстланных цилиндрическим эпителием. По цвету полипы напоминают слизистую оболочку кишечника и легко смещаются при пальпации вместе с ней. Аденоматозные полипы склонны к изъязвлению с кровотечением, а также к малигнизации. Степень малигнизации прямо пропорциональна размерам полипов и нарастает с увеличением в них ворсинчатого компонента. Так, индекс малигнизации составляет 5% при тубулярных аденомах, 23% – при тубулярно-ворсинчатых и 41% – при ворсинчатых.

Ювенильные (*кистозно гранулирующие*) *полипы* являются следствием порока развития и преимущественно диагностируются у детей. В структуре полипов строма преобладает над железистыми элементами (кистозно расширенными железами). В большинстве случаев ювенильные полипы одиночные, имеют ножку и большие размеры, плотную консистенцию и не малигнизируются.

Гиперпластические (*метапластические*) *полипы* представляют собой мелкие (до 0,5 см в диаметре) множественные, плоские новообразования, возвышающиеся над уровнем слизистой оболочки. Структура гиперпластических полипов идентична строению слизистой оболочки кишечника, цвет – желто-, темно-красный, консистенция – мягкоэластичная. Полипы не малигнизируются.

Ворсинчатые полипы (*аденопапиллома*) характеризуются наличием на поверхности множества ворсин, что придает их окраске матовость, бархатистость. Ворсинчатые полипы имеют большие размеры, превышающие 2 см в диаметре, толстую ножку, легко эрозируются и изъязвляются.

Железисто-ворсинчатые полипы отличаются большими размерами, дольчатым строением, ворсинчатой поверхностью.

Ворсинчатая опухоль наблюдается в виде двух форм. Наиболее часто ворсинчатая опухоль имеет широкое основание, нечеткие границы, мягкую консистенцию, поверхность, покрытую ворсинами, и растет в просвет кишки (узловая форма). Цвет опухоли розовый или красный. Ее диаметр достигает 10 см. Реже процесс распространяется по поверхности слизистой оболочки, циркулярно суживая ее просвет (ковровая форма). В 80–90% случаев ворсинчатая опухоль озлокачествляется.

Воспалительные полипы (*псевдополипы*) – узловые образования с воспалительной инфильтрацией стромы, покрытые эпителием обычного строения или регенерирующим эпителием. Поверхность полипов нередко изъязвляется. Псевдополипы не являются опухолевыми и обычно наблюдаются у пациентов с язвенным колитом.

Полипы ободочной кишки

Распространенность. Полипы ободочной кишки встречаются у лиц в возрасте 16–20 лет – в 30–40% случаев, 20–70 лет – в 12–16% случаев. В 2/3 наблюдений они локализуются в левой половине ободочной кишки. Женщины болеют в 1,5 раза чаще, чем мужчины.

Этиология и патогенез. Полипы представляют собой доброкачественные новообразования, исходящие из эпителия. Наиболее известны концепции воспалительного, эмбрионального, дисрегенераторного и вирусного происхождения полипов.

Согласно воспалительной теории появление полипов связано с длительным хроническим воспалением слизистой оболочки кишечника. Теория подтверждается частым наличием у пациентов с полипами в анамнезе колитов, дизентерии, язвенного колита, преимущественной локализацией полипов в местах наибольшего раздражения и травмирования слизистой оболочки, т.е. физиологических сужений.

Эмбриональная теория базируется на представлении об избытке зародышевого материала, являющегося основой для роста полипов.

Сторонники дисрегенераторной теории основной причиной появления полипов считают нарушение регенераторных процессов в слизистой оболочке кишечника.

Не исключается роль в генезе полипов и вирусов.

Особенностью течения полипов является их склонность к малигнизации (8–12%).

Клиническая картина. Симптоматика полипа (полипов) ободочной кишки находится в зависимости от их количества, локализации, величины, формы, гистологического строения. Одиночные и множественные полипы небольших размеров длительное время не сопровождаются клиническими симптомами, так как функция кишечника при полипе не нарушается. Лишь когда полип достигает больших размеров, могут развиваться запоры или, наоборот, вследствие раздражения кишечника – тенезмы и поносы. Одновременно отмечаются боль в животе и в прямой кишке, диспептические расстройства (тошнота, отрыжка, снижение аппетита), кишечный дискомфорт, общая слабость, уменьшение массы тела, выделение крови и слизи из прямой кишки, анемия. Кровотечение – самый характерный симптом полипа. Оно проявляется полоской крови на поверхности каловых масс, как правило, в тех случаях, когда полип располагается в нижнем отделе кишечника, или примеси крови в кале при другой локализации полипа. Кровянисто-слизистые выделения наиболее типичны для ворсинчатой опухоли. Количество слизи при ворсинчатых опухолях иногда достигает 1–1,5 л, что постепенно приводит к водно-электролитным нарушениям.

Диагностика. Полипы ободочной кишки выявляются в ходе ано- и ректороманоскопии, колонофиброскопии с множественной прицельной биопсией полипа, ирригографии (ирригоскопии), виртуальной колоноскопии (КТ толстого кишечника).

Рентгенологическими признаками полипов при тугом заполнении просвета ободочной кишки являются дефекты наполнения округлой или овальной формы с ровными или волнистыми контурами. Полипы на длинной ножке выглядят в виде овально-округлого дефекта наполнения, соединенного узкой полоской со стенкой кишки (*симптом ракетки*). При двойном контрастировании полипы обнаруживаются наподобие кольцевидных теней или полуколец на внутреннем контуре кишки. Стелющая форма ворсинчатой опухоли определяется по краевому или циркулярному дефекту наполнения с неровными, нечеткими контурами, но сохраненной эластичностью стенки кишки.

Заподозрить наличие полипа позволяет анализ кала на скрытую кровь, в том числе проведение *гемоккульт-теста*.

Дифференциальная диагностика. Полипы ободочной кишки следует дифференцировать от болезни Крона, хронической дизентерии, псевдополипоза у пациентов с неспецифическим язвенным колитом, туберкулеза, злокачественных опухолей кишечника, липом, миом, холецистита и т.д.

Лечение. При полипах ободочной кишки показано хирургическое вмешательство. Полипы, а также ворсинчатые опухоли, озлокачествление которых исключено, удаляются методом электро(лазерной) коагуляции ножки или основания опухоли во время ректоромано- или колоноско-

пии с гистологическим заключением о характере полипа. Полипы очень больших размеров, не имеющие ножки, удаляются по частям (особенно когда имеется значительная по размерам ворсинчатая опухоль) в несколько этапов с промежутками в 2–3 недели. После успешной полипэктомии пациенты подлежат динамическому наблюдению с повторной колоноскопией через 1 год. Если эндоскопическое исследование не выявит патологии в кишечнике, то последующая оценка состояния ободочной кишки проводится 1 раз в 3 года. При полипах на широком основании, неудалимых при колоноскопии, либо полипах, удаленных не полностью, может применяться или открытая лапаротомия, или лапароскопическая операция. В случае малигнизации верхушки полипа на интактной мышечной пластинке слизистой оболочки допустимо клиновидное иссечение стенки кишки в зоне расположения полипа. У пациентов с озлокачествлением полипа производят радикальную операцию: резекцию кишки, объем которой зависит от локализации и количества полипов.

Диффузный полипоз ободочной кишки

Диффузный полипоз (аденоматоз) ободочной кишки – тяжелое заболевание желудочно-кишечного тракта, характеризующееся множественным поражением полипами слизистой оболочки разных отделов ободочной кишки (от 100 до нескольких тысяч), склонными к малигнизации.

Распространенность. Диффузный полипоз ободочной кишки диагностируется у 13 человек на 100 тыс. населения. В одном из 8000–14 000 случаев встречается семейный аденоматозный полипоз (семейный диффузный полипоз). При семейном аденоматозном полипозе полипы возникают у 50% пациентов к 15 годам и у 95% – к 35 годам. Рак ободочной кишки развивается к 40-летнему возрасту почти у всех пациентов.

Этиология и патогенез. Происхождение диффузного полипоза ободочной кишки объясняется воспалительной, эмбриональной, вирусной теориями (как и одиночных полипов). Семейный аденоматозный полипоз относится к наследственным заболеваниям, передающимся по признаку доминантного гена, и может быть выявлен у нескольких членов семьи и у ближайших родственников в нескольких поколениях. Его развитие обусловлено мутацией гена, отвечающего за нормальную пролиферацию слизистой оболочки желудочно-кишечного тракта: гена Adenomatouse polyposis coli (APC-ген), располагающегося в длинном плече 5-й хромосомы в локусе 5q21. Мутации в APC-гене неоднородны. Наиболее часто встречающимися мутациями являются делеция (выпадение одного или нескольких нуклеотидов из нормальной цепочки ДНК), инсерция (вставка одного или нескольких нуклеотидов), нуклеотидные замены (замена одного или нескольких нуклеотидов на другие). Практически все виды мутаций приводят к формированию так называемого стоп-кодона – участка нити ДНК, где прерывается синтез молекулы белка. Семейный аденоматозный полипоз является облигатным предраком.

Классификация. Выделяют три формы полипоза: пролиферативный диффузный, ювенильный диффузный и гамартомный. В свою очередь пролиферативный диффузный полипоз разделяется на три формы: первая форма – диффузный полипоз кишки с преобладанием в полипах процессов пролиферации: I стадия – гиперпластический (милиарный), II стадия – аденоматозный, III стадия – аденопапилломатозный; вторая форма – ювенильный диффузный полипоз (полипоз с преобладанием в полипах секретирующего эпителия желез); третья форма – гамартомный полипоз (*синдром Пейтца – Егерса, синдром Гарднера* и др.).

Клиническая картина. Пациентов с диффузным полипозом ободочной кишки беспокоят постоянная боль в животе, чаще в левой половине, понос (до 5–6 раз в сутки), обильное выделение крови и слизи с испражнениями, изжога, отрыжка. При длительных сроках течения заболевания развиваются гипохромная анемия, диспротеинемия, нарушаются водно-электролитный обмен, функция печени и почек. Возникают иммунодефицитное состояние и деспотические изменения толстокишечной микрофлоры. Происходящие процессы резко ухудшают состояние пациентов. У них нарастают слабость, похудание. Малигнизация полипов сопровождается анемией, гипертермией, периодической сильной болью в животе и т.д.

Вместе с тем семейный аденоматозный полипоз может протекать в трех основных клинических

формах: классической, тяжелой и ослабленной (аттенуированной).

Классическая форма встречается чаще всего (более чем в 70%) и характеризуется появлением первых симптомов заболевания в период полового созревания, т.е. к 14–16 годам. Озлокачествление полипов наступает в 30–40 лет.

При тяжелой форме болезни клинические проявления диагностируются в 5–6-летнем возрасте пациента. Быстро развиваются обменные нарушения. Раковое превращение полипов происходит к 18–25 годам.

У пациентов с ослабленной (аттенуированной) формой аденоматоза клиническая симптоматика появляется в возрасте 40–45 лет, а озлокачествление полипов наступает в возрасте 50 лет и старше. Эта форма диффузного семейного полипоза характеризуется более спокойным течением, в толстой кишке бывает менее 100 полипов. Они чаще локализуются в правых отделах ободочной кишки.

Нередко диффузный семейный полипоз ободочной кишки сочетается с различными внекишечными проявлениями экто-, эндо- и мезодермального происхождения: с пигментацией лица (в виде веснушек), слизистой оболочки губ и щек – *синдром Пейтца – Егерса*; с множественными доброкачественными опухолями: костей (остеомы и остеофибромы костей черепа и других отделов скелета), мягких тканей (атеромы, дермоидные кисты, подкожные фибромы, лейомиомы, преждевременное выпадение зубов) – *синдром Гарднера – Тернера*; с атрофией ногтей, алопецией, кожной гиперпигментацией, иногда в сочетании с экссудативной энтеропатией, синдромом недостаточности всасывания, уменьшением содержания ионов Ca, K, M – *синдром Кронхайта – Канада*; со злокачественной опухолью центральной нервной системы – *синдром Таркота* (*болезнь Тюрка*) и др.

Диагностика. У пациентов с диффузным полипозом ободочной кишки принципы диагностики и дифференциальной диагностики такие же, как при ее одиночных полипах. Решающую роль в выявлении диффузного семейного полипоза играет молекулярно-генетическое исследование крови (исследование всех известных полиморфизмов APC-гена: APC: 1309Del5, APC: Ile1307Lys (I1307K), APC: Glu1317Gln (E1317Q), APC: 1061Del5 и др.). Это исследование необходимо выполнять при наличии у пациента более 20 полипов в кишечнике, а также родственника первой линии с установленным диагнозом семейного аденоматозного полипоза. Выявлению заболевания может способствовать наличие у пациентов опухолей костей, кожи и мягких тканей, пигментации кожи лица и губ, изменение формы пальцев в виде барабанных палочек.

Дифференциальная диагностика. Семейный аденоматоз ободочной кишки необходимо дифференцировать от семейного рака кишки без идентификации мутантного гена, ненаследственного неполипозного рака кишки (*синдром Линча*), диффузной лимфоидной гиперплазии, неспецифического колита (неспецифический язвенный колит, гранулематозный колит и др.) и т.д.

Лечение. Основной метод лечения диффузного полипоза ободочной кишки – хирургический. Наиболее распространены следующие операции: эндоскопическая полипэктомия; колэктомия с формированием илеоректального анастомоза; колэктомия с брюшно-анальной резекцией прямой кишки, илеостомия по Бруку; колпроктэктомия, илеостомия по Бруку; колэктомия, резекция прямой кишки с формированием J-образного тонкокишечного резервуара, илеостомия по Торнболлу, мукозэктомия слизистой оставшейся части прямой кишки.

Эндоскопическая полипэктомия производится при количестве немалигнизированных полипов менее 20 у пациентов с ослабленной формой семейного аденоматозного полипоза.

Результаты. У пациентов, перенесших эндоскопическую полиэктомию, ранние удовлетворительные результаты отмечаются в 31–83% случаев. В течение первых двух лет с момента эндоскопического удаления полипов вероятность их возникновения на том самом месте составляет 13–17%.

ТРАВМА ОБОДОЧНОЙ КИШКИ

Травмы ободочной кишки подразделяются на закрытые и открытые. *Закрытые* повреждения возникают в результате тупой травмы живота или воздействия на стенку кишки содержащихся в ее просвете инородных тел. *Открытые* травмы

являются следствием огнестрельных или колото-резаных ранений брюшной полости.

По *морфологическому признаку* среди повреждений ободочной кишки различают ушибы, разрывы и сдавления. В подавляющем числе наблюдений травмируется вся толща стенки кишки, реже – только серозные и мышечное оболочки. Однако в таких ситуациях в дальнейшем вследствие нарушения кровообращения в поврежденном участке формируется очаг некроза с перфорацией или травмированный участок кишечной стенки разрывается из-за значительного нарушения внутрикишечного, реже – внутрибрюшного давления.

Перфорация кишечной стенки инородными телами, содержащимися в ее просвете, приводит к появлению или разлитого перитонита, или осумкованного абсцесса.

Частыми видами травм ободочной кишки являются отрыв и разрыв ее брыжейки. Как правило, они приводят к некрозу соответствующего сегмента кишки.

Клиническая картина. При закрытой или открытой травме внутрибрюшинного отдела ободочной кишки стремительно развиваются симптомы перитонита. Однако повреждения участков ободочной кишки, расположенных забрюшинно, при тупой травме обычно сопровождаются образованием забрюшинной гематомы, трудной для диагностики. Быстро инфицируясь, гематомы приводят к развитию флегмоны забрюшинного пространства.

Диагностика. Выявление повреждения ободочной кишки основано на комплексном физикальном и инструментальном обследовании. У пострадавших с перфорацией внутрибрюшинного отдела ободочной кишки помимо симптома раздражения брюшины перкуторно находят исчезновение печеночной тупости. На обзорной рентгенограмме брюшной полости в поддиафрагмальном пространстве определяется газ. При УЗИ в брюшной полости находят свободную жидкость, газ, раздутые петли кишечника. Локализацию и характер поражения позволяет уточнить диагностическая лапароскопия. Признаки забрюшинных повреждений ободочной кишки хорошо визуализируются во время ультрасонографии, КТ.

Лечение. Тактика при травме ободочной кишки определяется давностью, а также обширностью ее повреждения. Раны менее 1/3 диаметра кишки сроком до 2 ч от момента травмы при отсутствии перитонита ушиваются. При большей травме в эти же сроки производят резекцию кишки с восстановлением целостности кишечного тракта. Для повышения надежности швов травмированный участок может экстраперитонизироваться. В случае вероятности развития несостоятельности швов накладывают разгрузочную проксимальную коло- или илеостому.

У пострадавших с обширным повреждением кишки и наличием разлитого перитонита (сроки с момента травмы более 2 ч) травмированный участок ободочной кишки резецируется, проксимальная культя кишки выводится на брюшную стенку (наложение одноствольного искусственного заднего прохода), дистальный ее конец ушивается и погружается в брюшную полость. Целостность кишечника восстанавливается в плановом порядке через 2–3 мес.